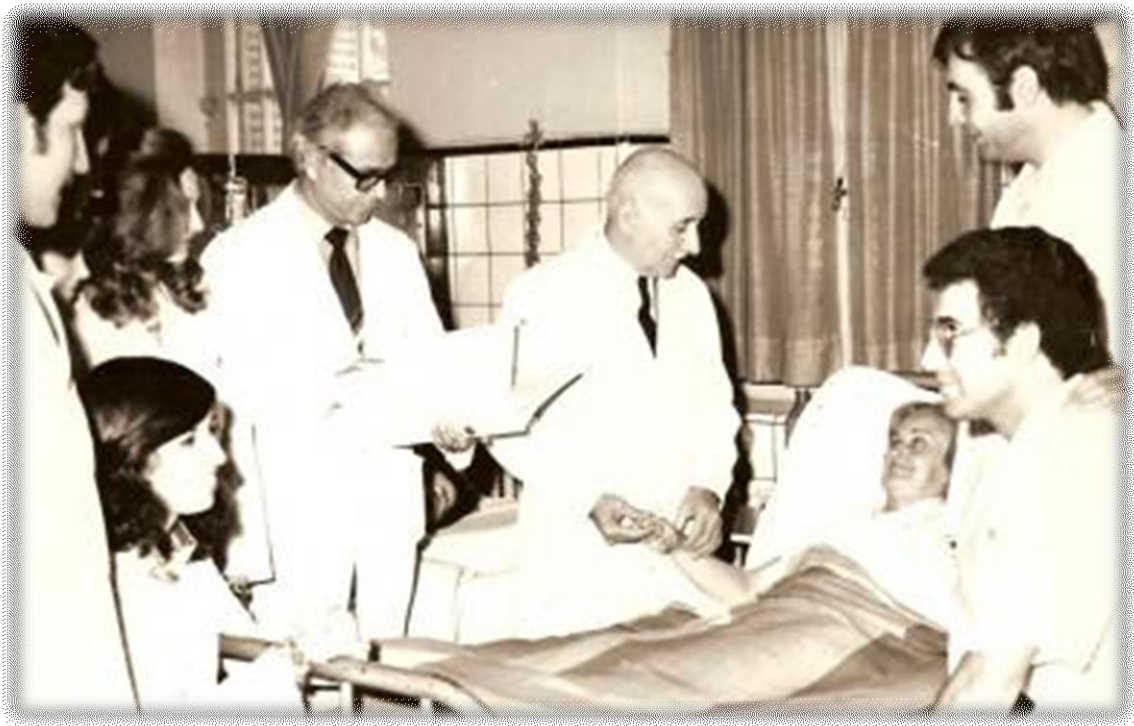

# Semiotecnia

## *La técnica semiológica al servicio de la solución del problema clínico*

Efraín Salvioli

Cátedra "A" de Clínica Médica. Facultad de Ciencias Médicas UNLP.



Sala IV del Hospital "Gral. José de San Martín" de La Plata. Cuna de la Escuela Clínica Platense.

**Dedicado a las y los alumnos que nos siguen dando motivos para seguir pensándonos como clínicos y docentes**

## Agradecimientos

A los y las ayudantes alumnos con quienes en su primer año de ayudantía realizamos videos de semiología como parte de su formación docente y clínica, experiencia e imágenes que también fueron insumo para este trabajo. Juntos tuvimos el privilegio de visitar al Profesor Manzino en su residencia.



Visita de Ayudantes Alumnos a la casa del Profesor Manzino. 2007.

Al grupo de alumnos y alumnas que los días sábados por la mañana nos encontrábamos en las aulas y salas de nuestra cátedra para aprender semiología. En estos encuentros fue que surgió la mayoría del material fotográfico que ilustra este texto, captado por la lente de precisión matemática de nuestra fotógrafa: la artista **Andrea Cecilia Mareco**.



Aula "Prof.Dr. Luis Felipe Cieza Rodríguez" del Pabellón Rodolfo Rossi del Hospital "Gral. San Martín" de La Plata. 2011

A las y los ayudantes alumnos que los días viernes por la tarde participábamos de los “*Talleres de Semiotecnia*” para acordar y consensuar maniobras que luego aplicaríamos en los trabajos prácticos con nuestros alumnos y alumnas. Muchos de estos talleres fueron videograbados y sus imágenes también utilizadas para graficar algunos de los capítulos.



Aula de la Residencia de Clínica Médica del Hospital “Gral. San Martín”. Pabellón Rodolfo Rossi. 2017

A **Cristina Duré** y **Hugo Álvarez** amigos y colegas docentes, imprescindibles en estos encuentros.

*“El estudiante debe quedar convencido de que lo que sus ojos aprecian, lo que sus oídos perciben y lo que palpen sus manos, son adquisiciones que no podrán ser sustituidas por ningún examen complementario, y cuando estos últimos no coincidan con el diagnóstico clínico, la verdad se inclinará hacia el lado de la clínica”*

**Prof.Emérito.Dr.Bernardo Eliseo Manzino**

# Índice

## **Capítulo 1**

Propedéutica a la técnica semiológica

## **Capítulo 2**

Semiotecnia general

## **Capítulo 3**

Semiotecnia linfoganglionar

## **Capítulo 4**

Semiotecnia articular

## **Capítulo 5**

Semiotecnia tiroidea

## **Capítulo 6**

Semiotecnia del aparato respiratorio

## **Capítulo 7**

Semiotecnia cardiovascular central

## **Capítulo 8**

Semiotecnia vascular arterial periférica

## **Capítulo 9**

Semiotecnia abdominal general

## **Capítulo 10**

Semiotecnia hepática

## **Capítulo 11**

Semiotecnia esplénica

## **Capítulo 12**

Semiotecnia neurológica

## **Capítulo 13**

Semiotecnia renal

## **Capítulo 14**

Semiotecnia genital

## **Capítulo 15**

Persistencias semiotécnicas

# Introducción

## La Semiotecnia

La Semiotecnia, es la herramienta que el semiólogo tiene para acercarse a los signos que pretende descubrir. Solo el método y la experiencia basada en llevar adelante exploraciones físicas y entrevistas garantizarán seguridad al explorador. Creer en sí mismo, creer en lo que se palpa, se ausculta, es el resultado de esta experiencia. Y, en este sentido, desarrollar una actitud metódica es imprescindible para lograr esta necesaria seguridad en interpretar lo que nuestros sentidos nos dicen del cuerpo que estamos explorando. El aprendizaje del método semiológico, implica, primero, transitar la exhaustividad. El examen físico exhaustivo o completo, cuyos lineamientos son los que vamos a mostrar y proponer, no debe llevarse adelante en todas las circunstancias, pero debe saberse, internalizarse, para luego realizar exámenes dirigidos a la solución del problema del paciente, que no siempre van de la mano de la exhaustividad semiológica sino mas bien de la selectividad y la jerarquización. El examen físico exhaustivo debe ser aprendido para luego saber aplicarlo acorde a las necesidades de cada situación clínica.

La técnica del semiólogo se pone en marcha luego de haber hablado con el paciente y su familia. Mientras discurre ese diálogo, el médico va pensando en forma paralela cuales van a ser las maniobras semiológicas que más van a servir para arribar a una conclusión, a una solución. Esta jerarquización es un ejercicio que debe ser también aprendido y va de la mano no solo del conocimiento de la situación mórbida que va perfilando como diagnóstico más probable, sino también de la magnitud de la utilidad que cada maniobra puede brindar a este fin, es decir sus límites y asertividad semiológica.

Y el método semiológico, sabiamente, comienza con un gesto que hay que educar, que hay que jerarquizar, también. Comenzamos mirando, observando, acto que es previo inclusive a la primera pregunta que le hacemos al paciente. La mirada del semiólogo no es ingenua, no está desprovista de intencionalidad ni de conocimiento, sino muy por el contrario, la mirada semiológica es de búsqueda, es interrogativa, es curiosa. Me detengo en esta palabra: curiosidad, que no azarosamente tiene una raíz etimológica que comparte con la palabra curar y cuidado. La actitud curiosa es el acto germinal del hallazgo. En la historia de la ciencia, la curiosidad estuvo antes del conocimiento, y el semiólogo es, esencialmente, un buscador e interrogador del cuerpo y sus misterios. La Semiotecnia le da un camino, una herramienta, a esta curiosidad primaria, pero no la agota ni la excede, ni tampoco, debe limitarla. La técnica puede ser una base útil y fértil para la creatividad, **todas las técnicas que van a leer, a aprender, surgieron de creaciones, de invenciones de semiólogos curiosos y creativos, adjetivos comunes a cualquier aprendiz de semiología.**

Y, prefiero el término exploración a examen, al igual que opto por observación más que por inspección. El lugar simbólico del explorador y del observador me parece más justo y apropiado para un semiólogo que el de examinador o el de inspector.

Laënnec, frente a la perplejidad que le provocó, durante una visita domiciliaria, una paciente en la que sus preguntas, sus manos, sus ojos no podían darle las respuestas necesarias para ayudarla en la situación gravísima por la que estaba atravesando, recordó una vivencia personal, y sirviéndose de un papel en sus bolsillos, los enrolló y dio nacimiento a la auscultación mediada por un instrumento. Interesante es entender en esta foto histórica el lugar que ocupa el método y la técnica semiológica, el lugar del camino, de la herramienta, que nos permite visualizarla como medio y no como fin, donde lo importante es el problema a resolver y la salud de quien tenemos a cargo, y en ese afán y con estas ideas, debemos echar mano, como Laënnec a ese papel en sus bolsillos, a nuestra creatividad e invención en relación a lo ya dado, ya escrito, ya consagrado.

Esta propuesta de un consenso semiotécnico no pretende cuadrangular ni disciplinar nuestra actitud semiológica sino, muy por lo opuesto, pretende ser una invitación a que el aprendiz de semiología vaya, de manera progresiva, creyendo en lo que mira, palpa y oye, con una actitud crítica e inventiva, y que las maniobras y técnicas semiológicas descritas sean solo un instrumento de su capacidad y talento.

Mucho escucharán y leerán sobre el “ojo clínico”, esa inexplicable forma de conocimiento que surge de una exposición continua a vivencias clínicas, donde lo que se aprende es a mirar a través de las enseñanzas que de ellas emanaron. Este “ojo clínico” se expresa como intuición o percepción de asertividad o reconociendo patrones de presentación clínicas. Muchas veces ni siquiera percibida conscientemente para quien ve a través de él.

Estas hojas pretenden ser una invitación a desarrollar una “sensorialidad semiológica”, producto de ver, palpar, mirar, oír (y el sentido “plebeyo” de la olfacción, como nos dice Manzino).

Esta sensorialidad se nutre fundamentalmente de exponerse, primero, a lo normal y luego a su desviación. Saber lo que buscamos es la clave y premisa fundamental, pero también haberse expuesto a repetidos hallazgos normales y patológicos, a los muchos aciertos y errores, representa la segunda condición.

**Efraín Salvioli**



## **Efraín Salvioli**

Especialista Consultor en Clínica Médica

Prof. Adjunto ordinario de la Cátedra "A" de Clínica Médica de la Facultad de Ciencias Médicas de la UNLP. Argentina.

Instructor de Residentes de Clínica Médica del Hospital "San Roque" de Gonnet. La Plata. (2008/2018).

Médico de la Unidad de Clínica Ambulatoria y de la Unidad de Medicina Ambulatoria Atendida por Residentes (UMAR). Hospital "San Roque" de Gonnet. La Plata. Argentina.

Presidente de la Sociedad de Medicina Interna de La Plata. (2012/2014)

Ex Jefe de Residentes de Clínica Médica. HIGA "San Martín" de La Plata.

Ex Residente de Endocrinología y Metabolismo. Hospital de Clínicas "Gral. San Martín" UBA

Ex docente rentado de la IV Cátedra de Medicina Interna de la UBA

Especializado en Diabetes. Escuela de Graduados de la Sociedad Argentina de Diabetes.

Prosecretario Académico del Ciclo Clínico (2018/2021)

Referente Disciplinar de las Residencias de Clínica Médica de la Provincia de Bs.As. ( 2020)

# **Capítulo 1**

## **Propedéutica a la Técnica Semiológica**

- 1. Exploración Física Exhaustiva: Orden Semiotécnico**
- 2. La Exploración Física en la Historia Clínica**
- 3. Inspección y Observación**
- 4. Palpación**
- 5. Percusión**
- 6. Auscultación**
- 7. Los instrumentos complementarios a los sentidos**

### **El Orden Semiotécnico**

La exploración física se puede realizar en diferentes situaciones, en relación al lugar y al momento en que el paciente está atravesando la experiencia de su enfermedad. En situación de consultorio, de internación en sala de hospital, en un Centro de Atención Primaria, en una situación de Emergencia.

En todos los casos se deben adecuar los conocimientos semiotécnicos a la particularidad donde se va a explorar al paciente.

El orden podría estar signado por un “barrido” por diferentes aparatos y sistemas. Es el orden semiotécnico clásico, muy útil para las primeras etapas formativas con el fin de consolidar su aprendizaje:

Orden Semiotécnico Clásico organizado por aparatos y sistemas:

- 1) Semiología General**
- 2) Semiología de la Cabeza**
- 3) Semiología del Cuello**
- 4) Semiología de la Glándula Tiroides.**
- 5) Piel y Faneras**
- 6) Sistema Linfoglioniar**
- 7) Aparato Respiratorio**
- 8) Aparato Cardiovascular Central**

- 9) Aparato Vascolar Periférico ( arterial y venoso)
- 10) Abdomen General
- 11) Semiología Hepática
- 12) Semiología Esplénica
- 13) Aparato Nefrouinario
- 14) Aparato Osteoarticular
- 15) Sistema Nervioso
- 16) Aparato Genital/ Examen Mamario.

En el paciente en situación de consultorio, por las características del tipo de consulta, se dirigirá la semiología a la resolución de la situación clínica. Lo mismo con otros ejemplos: el paciente con alteraciones motoras severas, el paciente internado en unidad de terapia intensiva, etc., situaciones en que las maniobras elegidas deben ser ajustadas a la situación que está atravesando el paciente.

Por otro lado, con la idea de sistematizar la búsqueda semiológica, se podrían analizar la realización de las maniobras semiotécnicas en diferentes actitudes y decúbitos del paciente: acostado, sentado, parado y durante la marcha.

La semiología general, la observación y los signos extraídos del diálogo con el paciente estarán siempre presentes y serán fuentes continuas de datos semiológicos.

Veamos una propuesta de ordenamiento semiotécnico, según la posición del paciente:

Con el paciente Acostado:

- 1) Inicio de la Semiología General.
- 2) Inicio de la Semiología de Piel y Faneras.
- 3) Inicio de la Semiología Linfoganglionar.
- 4) Ap. Cardiovascular Central
- 5) Aparato Cardiovascular Periférico.
- 6) Semiología Abdominal y Hepatoesplénica.
- 7) Semiología Nefro Urinaria
- 8) Aparato Genital

Con el paciente Sentado:

- 1) Se continúa con la semiología General, Piel y Faneras.
- 2) **Semiología del cuello. ( ganglionar/tiroides)**
- 3) Se completa Semiología Linfoganglionar.
- 4) **Semiología de Aparato Respiratorio**

- 5) Se completa semiología Cardiovascular central y periférica.
- 6) Se completa semiología Osteoarticular
- 7) Semiología mamaria.

Con el paciente de Pie:

- 1) Se Continúa la semiología General, Piel y Faneras.
- 2) Se completa la semiología Abdominal. Osteoarticular
- 3) Evaluación de Genitales Externos.

La exploración física debería continuar a mi criterio con una **Evaluación Neurológica Inicial**, que implique esas cuatro posiciones y actitudes del paciente ya que el examen del sistema nervioso no se ubica en un sector anatómico específico y requiere de maniobras e instrumentos con distintos objetivos.

La **Exploración genital** se opta por realizarla en último término, salvo que el cuadro clínico obligue a lo contrario, por razones vinculadas al pudor e intimidad del paciente y por la necesidad de medidas de asepsia específicas, como el uso de guantes u otros instrumentos.

## **La Exploración Física en la Historia Clínica**

Luego de plasmar los datos y la información emanados de la entrevista clínica se deja registrado en la historia clínica el resultado de la exploración física. Se inician con los signos vitales y las observaciones generales para luego hacer lo propio por aparato. Aconsejamos no solamente dejar constancia de los datos positivos del examen físico sino también la descripción de los hallazgos normales relatando lo hallado. Será distinta la forma de plasmar los hallazgos físicos en una historia clínica de internación o de ambulatoria o las que tienen el formato de una historia clínica orientada al problema, al igual que en los registros de guardia de emergencias. En todos los casos los datos deben estar claros y los hallazgos significativos siempre presentes.

Proponemos que el espacio para consignar los hallazgos del examen físico tengan un formato mixto, abierto/cerrado, en el que se consten elementos de importancia semiológica de manera cerrada (ej.: presencia o no de soplos cardíacos) y espacios abiertos (ej.: relato de los hallazgos de la palpación abdominal). Igualmente es útil que existan imágenes, cuadros o esquemas que faciliten la comprensión de quien lee la historia clínica. Lo importante, como en toda la historia clínica, es que los datos estén plasmados, sean ciertos/asertivos y estén bien descriptos. Nunca olvidar que otro colega o profesional de la salud debe entender lo que el explorador halló y jerarquizó.

Todos los hallazgos formarán parte del Censo de Datos Positivos que serán el punto de partida para el censo de problemas y la agrupación sindrómica.

Los soportes digitales de historias clínicas en red han resultado un paso trascendental en la comunicación entre colegas y en el acceso al documento como derecho del paciente.

## **Inspección y Observación**

Es difícil encontrar una técnica que sostenga ambas acciones clínicas. Por lo pronto distinguimos el acto de la inspección del de la observación, en que el primero es más “técnico”, estando dirigido al cumplimiento de un objetivo más estrecho y predeterminado. Interpretamos al observar clínico un acto más abarcativo, no dirigido a confirmar una hipótesis sino a encontrarla, es un verbo que invita a dejarse influenciar por muchas más variables físicas o del entorno, cuyas conclusiones exceden a la alteración de un aparato o sistema.

Se denomina inspección pasiva a la que se realiza sin colaboración del paciente, a diferencia de la activa en la que se le solicita que realice algún tipo de acción (movimientos respiratorios o abdominales por ejemplo).

Para realizar ambas acciones se requiere tiempo y una disposición a dejarse sorprender por un hallazgo no esperado, la actitud es interrogativa y llena de curiosidad, cualidades propias del acto clínico.

No dejan de estar presentes en toda la entrevista clínica, siendo pilares en la conformación del “ojo clínico”.

Determinantes para una Inspección significativa:

- Contar con tiempo y disposición para realizar la inspección.
- Explicar al paciente el momento de la exploración física en el cual nos hallamos.
- Espacio confortable y con temperatura adecuada
- Garantizar el cuidado del pudor de la persona
- Adecuada iluminación
- Inspeccionar desde distintos ángulos y posiciones.

## **La Palpación**

Palpar requiere un gran conocimiento de la anatomía de superficie, se trata de detectar la presencia de órganos normales y sus variantes patológicas, a través de la piel y las paredes corporales, al

igual que otros aspectos más generales (temperatura corporal). Así, existirían distintas formas de llevar este gesto semiótico:

Existen palpaciones superficiales, como la maniobra de Merlo, que puede realizarse tanto en tórax como en abdomen.

En abdomen la palpación puede ser superficial o profunda en relación a la pared abdominal.

En ocasiones se palpa esperando que la viscera se acerque como en el caso de la palpación del choque de punta o la palpación del bazo.

En otras, se va en busca de la viscera como en el caso de la palpación sigmoidea o renal.

Hay gestos palpatorios que buscan reproducir el síntoma dolor como un signo que oriente al órgano afectado, tal el caso de los puntos dolorosos o la puño percusión renal.

Se puede realizar de manera unimanual (palpación superficial abdominal), bimanual (excursión de vértices pulmonares), unidigitales (exploración de un punto doloroso),

Algunas maniobras palpatorias requieren de la colaboración del paciente, como en la palpación tiroidea en la que se le indica al paciente que degluta o la hepática que requiere que el paciente inspire de manera profunda.

Se palpa también buscando valorar la temperatura corporal, determinar la frecuencia respiratoria o para definir el relieve de una lesión cutánea.

Requisitos para una adecuada maniobra palpatoria:

- Explicar al paciente lo que se va a realizar, especialmente si lo que se busca es reproducir o provocar dolor.
- Empezar la maniobra palpatoria en regiones donde se sabe que no hay dolor y acercarse de manera paulatina a la zona dolorida.
- El ambiente siempre ha de ser templado
- Resguardar el pudor y la privacidad de la persona explorada.
- Las manos del explorador no deben estar frías.

## **La Percusión**

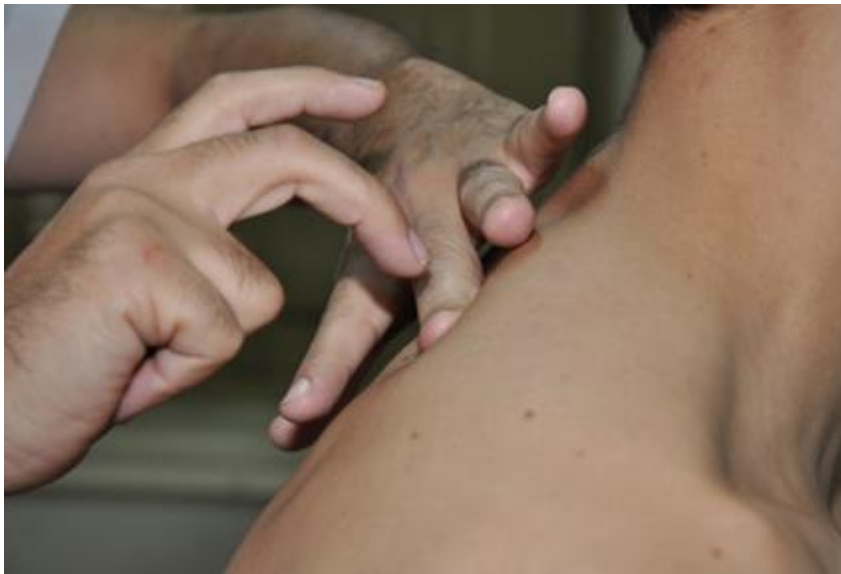Existen distintas técnicas de percusión cuyo objetivo siempre es el de discernir si la nota percutoria obtenida es normal o no, por ende un ambiente silencioso acompañada de una disposición atenta del examinador, son los requisitos indispensables para su correcta interpretación.

### **Percusión dígito digital:**

Implica que el golpe se realiza sobre la base de la proyección de la última falange del dedo medio (a nivel de la base de la placa ungueal), ejercida por la punta del dedo medio de la otra mano. Aconsejamos realizar dos golpes, quedando en el último golpe el dedo en el lugar de inicio. Preferimos que la percusión comparativa se realice con un solo golpe. El dedo **plexímetro** es el que se apoya sobre la pared y **plexor** el que realiza el golpe, la **nota percutoria** es la denominación que tiene el sonido producido de esta forma.

Esta es la técnica mas útil, pero las formas y la intensidad varían según el órgano a percutir, por eso es que es necesario hacer algunas diferenciaciones:

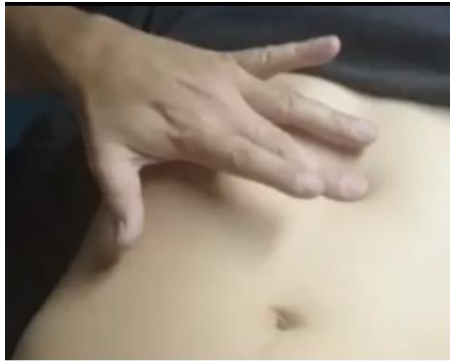- Percusión Pulmonar: El golpe debe ser firme e intenso, se debe oír claramente desde la posición del examinador e inclusive de presentes cercanos, El movimiento principal se realiza desde la muñeca, con un acompañamiento suave del antebrazo. El resto de los dedos, al igual que la palma y talón de la mano no deben estar en contacto con la pared del tórax La nota percutoria normal obtenida es la sonoridad o claro pulmonar. Un golpe percutorio de mediana intensidad permite evaluar hasta 5 cm. de parénquima pulmonar subyacente en un área de 2 cm. aproximadamente.



***Pércusión dígito-digital clásica***

- Percusión de Bazo: El golpe debe ser firme, de intensidad intermedia entre la percusión pulmonar y la abdominal, surge de la muñeca fundamentalmente, La nota percutoria esperada es la de una zona restringida de matidez.

- Percusión de Hígado: La intensidad y la técnica es igual a la del bazo, obteniéndose matidez como nota percutoria principal y submatidez en las zonas de transición del órgano.
- Percusión cardíaca: La intensidad y la técnica son iguales a las de otro órgano macizo, hallándose una región restringida de matidez rodeada de otra de submatidez.
- Percusión abdominal: La técnica y la intensidad son distintas a las anteriores. La intensidad es menor, requiriendo que el examinador se acerque al sitio del golpe percutorio, Casi se puede decir que solo él debe percibirlo, estando el origen de la fuerza del golpe a nivel de las articulaciones metacarpofalángicas con escasa movilidad de la muñeca. La nota percutoria obtenida es el timpanismo en distintas tonalidades del sonido acorde a la heterogeneidad de la distribución del contenido hidroaéreo gastrointestinal.



*Percusión abdominal. Dedo Plexímetro*

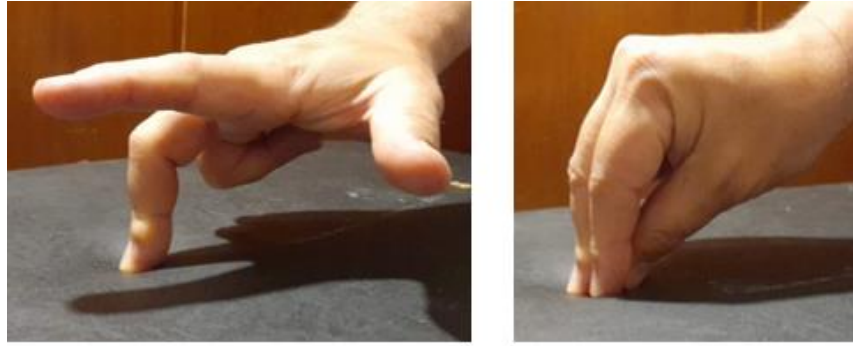


*Dedo plexor. Lugar desde donde surge la fuerza percutoria*

### **Percusión digital directa**

Sin dedo plexímetro. De manera directa, ya sea unidigital con la punta del dedo medio o índice que adopta una posición recta o levemente curva así como con mas de un dedo: dedo medio e índice o sumando al pulgar. Se utiliza en la percusión de columna dorsal, mas para detectar zonas de dolor vertebral que para valorar la presencia o no de sonoridad para lo cual se prefiere la dígito digital clásica ya descrita para pulmón. Las clavículas y el esternón pueden ser percutidos con esta técnica.

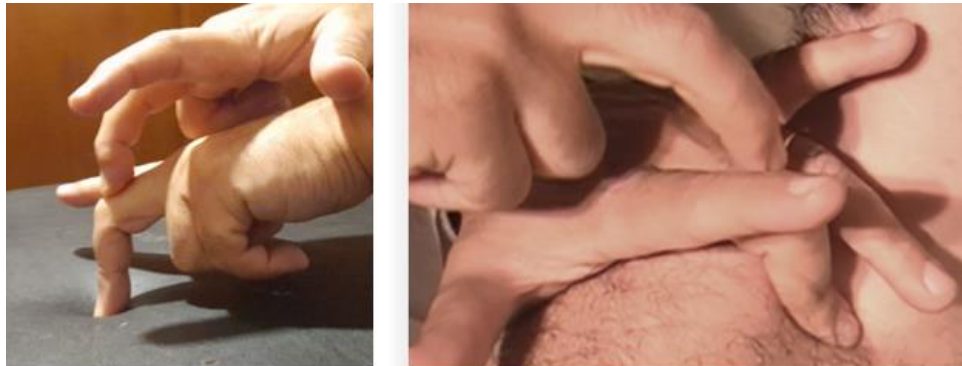




*Percusión digital directa*

### **Orto percusión**

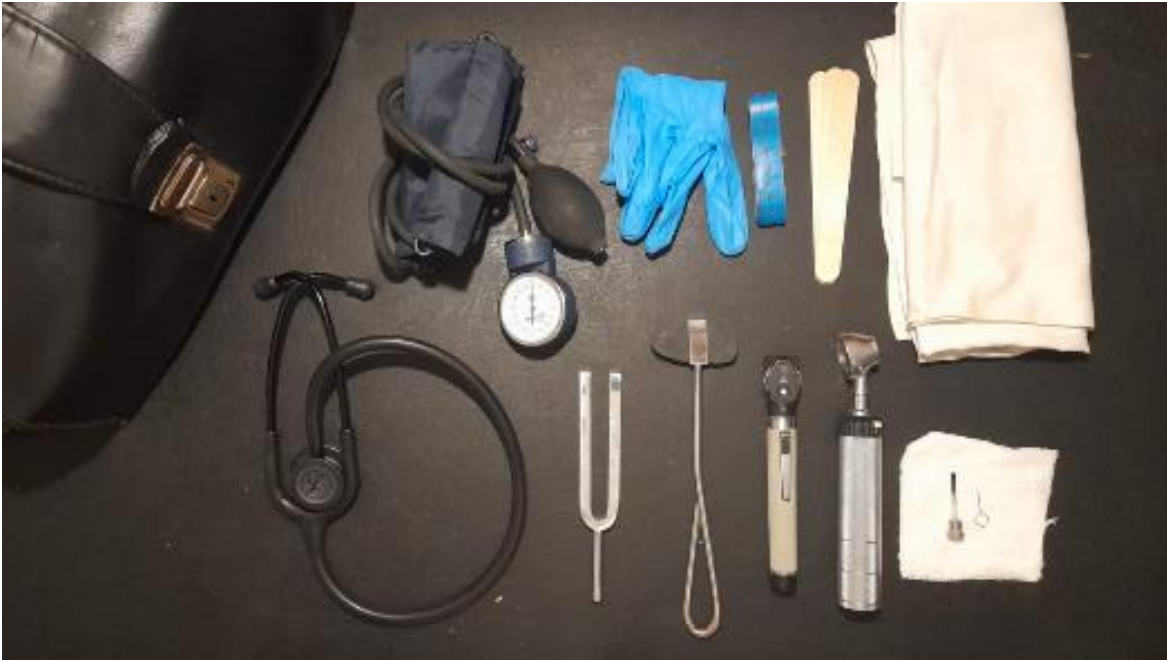En esta técnica el dedo medio plexímetro adopta una flexión en ángulo recto, permitiendo apoyar la punta de la yema digital en zonas de difícil acceso para la percusión pulmonar clásica. Se percute en la base de la primera articulación interfalángica. Se utiliza para regiones torácicas de difícil acceso: supraclavicular y axilar.



*Ortopercusión: semiotecnica y aplicación*

### **7 Los instrumentos complementarios de los sentidos**

En varias ocasiones es necesario auxiliarse de distintos instrumentos para poder llevar adelante las distintas técnicas semiológicas. De tal manera que el “**maletín del semiólogo**” debe muñirse de estos elementos que constituyen la compañía insoslayable del examinador al momento de una semiología exhaustiva y significativa.



- 1) Estetoscopio: indispensable para la semiología cardiovascular y respiratoria. Sugerimos los que tengan una membrana sensible, olivas adaptables al pabellón auricular, de tubuladura simple y no muy larga, con fuerza prénsil de las ramas.
- 2) Martillo de reflejos: existen distintos tipos, ninguno es superior a otros. Sugerimos los que tengan un percutor de goma firme con un mango cómodo y no muy pesado. Hay modelos que traen incorporados dispositivos para valorar la sensibilidad superficial.
- 3) Diapasón: para valorar la sensibilidad a las vibraciones (palestesia) o de timbres audibles.
- 4) Tensiómetro aneroide o digital de brazo.
- 5) Dispositivos para valorar sensibilidad superficial: cepillo de cerda, torunda de algodón, monofilamento, y un instrumento de punta fina.
- 6) Guantes de látex
- 7) Termómetro digital
- 8) Cinta métrica
- 9) Bajalenguas descartables.
- 10) Paño clínico

11) Oftalmoscopio

12) Linterna

13) Otoscopio

14) Alcohol en gel

# Capítulo 2

## Semiotecnia en la semiología general

Aquí desarrollaremos los aspectos más generales y básicos de la técnica exploratoria médica, aquellos que están vinculados con los primeros momentos de observación y de análisis general del paciente. Las descripciones bibliográficas clásicas aportan de manera fragmentada este aspecto de la técnica semiológica, intentaremos aquí dar una propuesta de sistematización a la semiología llamada, históricamente en la bibliografía, como Semiología “General” o “Básica”, presente en todo examen semiológico.

Llamaremos *semiotecnicas básicas* a la valoración de los siguientes aspectos de la exploración física:

***Hábito***

***Decúbito***

***Actitud***

***Facie***

***Pilosidad***

***Uñas***

***Descripción de una lesión cutánea***

***Frecuencia cardíaca***

***Frecuencia respiratoria***

***Toma de la presión Arterial***

***Temperatura corporal***

***Búsqueda de edema***

***Búsqueda de palidez, ictericia y cianosis.***

**Hábito**

La caracterización del hábito del paciente surge de la primera observación inicial general, tanto en su ingreso al consultorio o por una consulta de urgencia, como en la exploración de la persona internada, en la que se llega a una cabal conclusión, luego de retirar la ropa blanca u observarlo de pie.

La técnica que debe llevarse adelante, en los primeros pasos de los y las aprendices de semiología, consiste en **4** simples preguntas:

- a) ¿Predomina su talla por sobre todo los demás parámetros? Tal como se observan en los pacientes **longilíneos** o leptosómicos.
- b) ¿Predomina su cintura abdominal por todos los demás parámetros? Así caracterizamos al paciente **brevilíneo** o pícnico.
- c) ¿Predomina la masa muscular siendo de tórax ancho y pelvis estrecha? Esta descripción se corresponde con un hábito **atlético**.
- d) ¿No hay ninguna predominancia, ni alteración ostensible? Los denominaremos **Normolíneos**.
- e) ¿Se observa una disarmonía y desalineación corporal? Así se denominan a los pacientes con hábito **dismórfico** o displásicos.

## **Decúbito**

El decúbito de una persona es aquella posición que adopta en su cama o lecho. Para su valoración es indispensable identificar distintos aspectos en diálogo, siempre, con el paciente.

La identificación de la intervención de la voluntad del paciente en la posición adoptada, al igual que la preferencia u obligatoriedad de dicha postura, son los elementos básicos a determinar para caracterizar a un decúbito determinado.

- a) ¿La posición se adopta por la voluntad del paciente?, si es así el **decúbito es activo**.
  - 1) El decúbito activo, es libre, sin condicionamientos, pudiendo adoptar el paciente otra posición sin molestia alguna? entonces estamos frente a un ***Decúbito Activo Indiferente u optativo***.
  - 2) ¿El decúbito activo, tiene como objetivo mitigar un síntoma? ***Es el caso de un Decúbito Activo Preferencial***.
  - 3) ¿El decúbito activo, tiene como objetivo mitigar un síntoma, pero es el único que el paciente puede adoptar, siendo *imposible* otra posición salvo agravando el síntoma y obligando a retomar la postura anterior? ***Decúbito Activo Obligado o impuesto***.

- b) **¿El paciente no puede de manera voluntaria intervenir en su decúbito?**, estamos frente a un decúbito **pasivo**.

La identificación del decúbito nos permite no solo la sospecha de una determinada patología o síndrome, sino también, a través de una **semiología evolutiva**, valorar la progresión o mejoría del síntoma cardinal del cuadro clínico.

## **Actitud**

Es la posición que el paciente adopta de pie, aunque también se denominan así a ciertas posiciones clásicas de la semiología. *(En una acepción más amplia, la actitud incluye a la postura o posición que la persona adopta también sentada o acostada, siendo el decúbito un tipo o variante de la actitud del paciente)*

Solo dos preguntas orientativas iniciales:

- a) ¿Se observa una actitud indiferenciada o indiferente?  
b) O ¿se identifica la posición de preferencia o con cierta especificidad con una patología?

De esta manera, la actitud puede ser normal, anormal e incharacterística o anormal y propia de un cuadro específico.

## **Facie**

Pasará algún tiempo de aprendizaje y experiencia para que con algunos escasos rasgos faciales podamos sospechar un diagnóstico específico. Las facies más características son las más ilustrativas, pero a la vez, cada vez menos frecuentes. Es útil sistematizar una técnica de abordaje de la facie del paciente, que podemos resumir en cuatro preguntas simples:

- a) ¿Se observa alguna alteración en **el color**? Ej.: palidez, cianosis, rubicundez.  
b) ¿Tiene alguna alteración **en la mímica**? Ej.: dolor.  
c) ¿Tiene alteraciones de tipo **estructural o morfológica**? Ej.: Acromegalia  
d) ¿Existe una **coexistencia** de alteraciones?

Las alteraciones del color, la mímica, la estructura y, por ende, la conjugación entre alguna de ellas o de todas, son el denominador común de las facies semiológicamente significativas.

La denominación “**facie compuesta**” hace saber de una respuesta negativa a las 4 preguntas antedichas.

## **Pilosidad**

La técnica de valoración de la pilosidad del paciente consiste esencialmente en responderse las siguientes preguntas:

- a) ¿La **distribución** pilosa es acorde a la edad y al sexo del paciente?
- b) ¿Existen zonas de **disminución o aumento** del vello o pelo terminal?
- c) En relación al cuero cabelludo:
  - ¿Las características **palpatorias** del cabello son normales?
  - ¿La **implantación pilosa** es acorde a la edad y al sexo?

Recordar lo normal en relación a la distribución pilosa corporal:

En el hombre se halla vello terminal en la región de la barba y labio superior, dorso, tórax anterior, teniendo en la región pubiana una característica distribución romboidal (el monte de Apolo)

En la mujer **no** se debe hallar vello terminal ni en la región de barba y labio superior, ni intermamario, ni periareolar, ni infraumbilical. Todas zonas “hormono dependientes u hormono sensibles .

Lo **normal** es que el vello sea más suave y que la distribución en la región pubiana tome una distribución triangular invertida (el monte de Venus).

La implantación pilosa **normal** del cuero cabelludo a nivel anterior es recta en la mujer y con “entradas” libre de cabello en los laterales de la línea anterior de implantación, en el hombre.

## Uñas

De fundamental importancia. El aprendizaje de una correcta y minuciosa observación y palpación de la placa ungueal será una muy válida puerta para interpretar el origen y la sistematicidad del cuadro clínico que está siendo valorado, en general crónico y consuntivo. La semiología abarca tanto a los dedos de la mano como a los de los pies, asienta, muchas veces, de alteraciones de la placa ungueal, sin que se observen en las manos del paciente.

De la placa ungueal se debe valorar:

- a) Forma
- b) Grosor
- c) Color
- d) Superficie
- e) Presencia o no de la lúnula
- f) Borde proximal y laterales.
- g) Borde libre
- h) Partes blandas circundantes: color, temperatura y volumen.

### **Maniobra para detectar “dedos hipocráticos”:**

Lo **normal** es que el ángulo entre la placa ungueal y la cara anterior del dedo sea, aproximadamente, de 160°, su aumento. en general más de 180°, está vinculado a la presencia, en diferentes grados, de los denominados “dedos hipocráticos”, en el que se produce una desestructuración de las partes blandas circundantes a la placa ungueal, y paralelamente, un aumento de la convexidad de la uña ( uñas en vidrio de reloj).

Tres observaciones hay que realizar para objetivar este signo:

- a) Observación de perfil del ángulo ungueal. Lo normal es que sea entre 160 y 180°.
- b) Observación de perfil de la relación entre la altura digital a nivel de la articulación interfalángica y a nivel del ángulo, en el que normalmente a nivel de este último es menor la altura.
- c) Búsqueda del signo de Schamroth.

### **Signo y maniobra de Schamroth:**

Oponiendo las uñas de los dedos a explorar de cada mano, uno enfrente al otro en íntimo contacto. Fijando ambos dedos en dicha posición y a contraluz se observará normalmente la presencia de un espacio romboidal entre los dos ángulos ungueales, que desaparecerá o disminuirá frente a los dedos hipocráticos con uñas en vidrio de reloj. Maniobra que busca detectar formas incipientes de este signo de extraordinaria importancia clínica.

### **Descripción de una lesión cutánea:**

El examen de la piel, en la exploración física hecha por un clínico, se va realizando a medida que se van explorando las diferentes regiones corporales. Sin embargo, en muchos casos es necesario una observación general, sistemática y global de la piel del paciente. En estos casos se debe indicar desprenderse de toda la vestimenta que se interponga con una correcta semiología , cuidando de no dañar el pudor del paciente y respetando su intimidad.

Frente a una lesión de la piel mediante la observación y la palpación se debe determinar:

- 1) Ubicación
- 2) Número
- 3) Distribución
- 4) Color
- 5) Límites y bordes
- 6) Agrupación / lesiones aisladas.
- 7) Homogeneidad / Heterogéneas



- 8) Superficie: determinar si es plana o elevada.
- 9) Sensibilidad
- 10) Definir inicialmente si la o las lesiones impresionan primarias o secundarias y su tipo.

### **Técnica de la “Vitropresión:”**

El objetivo de esta maniobra es diferenciar si una lesión es intravascular o no. La descripción clásica utiliza un objeto transparente (placa fina de vidrio como un “portaobjetos”) con el que se presiona la lesión. Su desaparición frente a la presión sostenida indica que es intravascular, su persistencia lo contrario. En reemplazo del objeto vidrioso puede emplearse, como nosotros lo hacemos, una presión digital (o bidigital) que se desplace suave y sostenidamente por fuera de la lesión buscando igual resultado. Con igual sentido y utilidad se pueden realizar gestos de compresión y descompresión rápida.

### **Toma de la presión arterial**

Entendiendo que esta técnica tiene implicancias diagnósticas en relación a los resultados obtenidos es que seguiremos las recomendaciones de la **Sociedad Argentina de Hipertensión Arterial**

#### ***Técnica de la medición auscultatoria***

“Condiciones del paciente: Se buscará la relajación física y mental, evitar el ejercicio físico previo e indicar reposo durante 5 minutos antes de la medición. Evitar actividad muscular isométrica, por lo que el paciente debe estar sentado con la espalda, brazos y pies apoyados. Evitar medir en casos de incomodidad, vejiga replecionada, angustia, dolor, etc. En lo que respecta a la relajación mental, el ambiente en consulta deberá ser tranquilo, confortable y con temperatura adecuada. Se solicitará la relajación previa a la medición para reducir la ansiedad causada por esta. Se indicará minimizar la actividad mental y no dialogar durante la medición.

**Circunstancias a evitar:** Consumo previo de café, tabaco, bebidas colas o alcohol en los 15 minutos previos, administración reciente de fármacos con efecto presor.

#### ***Desarrollo de la medición:***

Colocación del manguito: En la primera visita se deberá tomar en ambos brazos y se seleccionará el brazo con PA más elevada. Ajustar sin que comprima demasiado ni produzca dolor. Dejar el brazo libre.

Los Ruidos de Korotkoff:

- Fase I: aparición de sonidos descritos como claros golpecitos correspondientes a la aparición del pulso palpable: indica la presión sistólica.

- Fase II: los sonidos se hacen más suaves y largos: son oídos en la mayor parte del espacio entre las presiones sistólica y diastólica.
- Fase III: los sonidos se hacen más secos y fuertes.
- Fase IV: los sonidos se hacen más suaves y amortiguados.
- Fase V: los sonidos desaparecen completamente. Es el silencio que se oye en el momento en que la presión del brazalete cae por debajo de la presión diastólica. Esta fase es registrada con el último sonido audible.

***Medición de la presión arterial:***

Evitar enrollarlas de forma que lo compriman. El centro de la cámara deberá coincidir con la arteria humeral. El manguito deberá quedar a la altura del corazón (esta maniobra es solo para el tensiómetro de mercurio), no así el aparato, que debe ser bien visible para el explorador. Los ruidos se originan por una combinación de flujo turbulento y oscilaciones de la pared arterial. Hay un acuerdo en que el inicio de la fase I corresponde a la PAS, aunque tiende a subestimarla, de acuerdo a registros de PA directa intraarterial. La desaparición de los sonidos (fase V) corresponde a la PAD, aunque tiende a ocurrir antes de la presión diastólica determinada por medición intraarterial. Las fases II y III no tienen significancia clínica. Proceder en primer lugar a la palpación del pulso radial e insuflar el manguito 20 mm Hg por encima de la presión estimada por la desaparición del pulso palpado previamente.

Método para detectar la PAS: desinflar a ritmo de 2-3 mm Hg/segundo. Usar la fase I de Korotkoff para la PAS y la V para la PAD, si no es clara (niños, embarazadas) la fase IV. Si los ruidos son débiles, indicar al paciente que eleve el brazo, que abra y cierre la mano 5-10 veces, después insuflar el manguito rápidamente. Ajustar a 2 mm Hg, no redondear las cifras a 5 o 10 mm Hg. Cerrar la llave de la pera de goma y elevar rápidamente la presión del manguito, 20 o 30 mm Hg por encima de la desaparición del pulso radial. Colocar la campana con membrana del estetoscopio sobre la arteria humeral y luego abrir suavemente la llave de la pera de goma dejando bajar la presión de 2 a 3 mm Hg por segundo y 1 mm Hg por latido del pulso en las bradicardias. Escuchar atentamente los ruidos de Korotkoff previamente descritos. Registrar en papel el valor de la PA sistólica y diastólica, la presión del pulso (diferencia entre ambas) y la frecuencia cardíaca. En cuanto al número de mediciones, se considera de buena práctica médica la toma de tres registros promediados y realizar una toma adicional si hay cambios mayores a 5 mm Hg (hasta 4 tomas que deben promediarse juntas).

Para diagnóstico: tres series de medidas en semanas diferentes. La primera vez medir ambos brazos: series alternativas si hay diferencia". (Sociedad Argentina de Hipertensión Arterial).

## **Temperatura corporal**

Si bien aspectos vinculados con la entrevista la observación y la palpación del paciente pueden orientarnos a alteraciones de la temperatura corporal, este signo exige su objetivación numérica tomada por un termómetro digital. Se evalúa en la axila, ingle, boca y recto, aunque también puede ser valorada en el conducto auditivo externo, la vagina o la orina.

### **Técnica para la valoración de la temperatura a nivel axilar:**

Primeramente la región debe estar bien seca, luego colocar el bulbo del termómetro en el centro del hueco axilar, observando que no quede “libre” en la cavidad o en una posición muy posterior, se indica al paciente que con el miembro del mismo lado examinado apoye su mano sobre su hombro contralateral, lo que mejora la adhesión de las partes blandas al termómetro. Dejar en esta posición entre 2 a 5 minutos, nunca menos.

Cuando se valora a **nivel inguinal**, la técnica es similar, indicando apretar ambos muslos mientras dure la toma.

A **nivel bucal**, se coloca el bulbo del termómetro por debajo de la lengua y se le indica al paciente que mantenga el termómetro con los labios de manera suave y prudente.

A **nivel rectal**, recordar que el bulbo debe franquear el ano, lo que se logra introduciéndolo no menos de 3 cm., la posición elegida es la del decúbito lateral. El registro de la temperatura rectal es el más confiable, ya que la temperatura corporal superficial puede no ser representativa de la corporal total, ya que depende de factores vinculados con la perfusión y el estado hemodinámico del paciente.

### **Valores normales (valor promedio):**

- Axilar: 37°
- Bucal: 37,3°
- Inguinal. 37°
- Rectal: 37,5

(Con variaciones entre **0,3° a 0,6°** a lo largo del día.)

Plasmar el registro de temperatura corporal con un gráfico diario y horario sigue siendo de enorme importancia en el diagnóstico diferencial de los síndromes febriles de origen oscuro.

## **Búsqueda de edemas:**

La observación puede discernir la presencia de edema local o generalizado con una precisión ajustada a las necesidades diagnósticas del semiólogo.

Sin embargo, la palpación es el gesto primordial para su diagnóstico, caracterización y evolución del edema. El gesto semiotécnico es **dígito presión**

La búsqueda del signo de godet (o de la foseta) es el hecho primordial que hay que buscar.

#### **Semiotecnia del signo de godet:**

El principio básico consiste en ejercer una presión suave pero progresiva y sostenida sobre el sector en el que se va a buscar el edema. Sector que debe contar con una superficie de apoyo, ósea en general, buscando la generación de una depresión luego de la acción del dedo explorador. El tiempo mínimo de presión sobre un sector corporal ha de ser no menos de 5 segundos. (Entre 5 y 10 s.)

En un primer tiempo se palpa la foseta, con el mismo dedo palpatorio, hecho que permite valorar edemas leves e incipientes y luego se observa con una buena iluminación dicha depresión.


En el caso de los miembros inferiores, se comienza a nivel retromaleolar interno, tomando al tobillo con una mano en forma de “pinza” y presionando con el pulpejo del dedo pulgar. Posteriormente se asciende buscando godet sobre el empeine y a lo largo de los tercios inferior, medio y superior de la cara anterior de la pierna, tomando como punto de apoyo para la presión a la superficie tibial, de disposición plana y superficial. Dicha maniobra, como en toda búsqueda de godet, debe ser comparativa.

La búsqueda de edema sacro, es de fundamental relevancia para el diagnóstico de edema generalizado y anasarca, para realizarlo el paciente debe sentar, y con el dedo pulgar del explorador realizar la presión en la zona media y superior de la región sacra.

La búsqueda de edema generalizado puede realizarse en muslos, brazos, pared abdominal, siguiendo las líneas generales de la técnica semiológica, dando como punto de apoyo el resto de los dedos que, juntos, dan un plano de apoyo al pulgar, bajo una forma general de la mano a modo de “pinza”

El edema conjuntival, se busca presionando suave pero firmemente con el borde libre de la uña a través del párpado inferior, observando o palpando luego el godet generado.

Entonces, la búsqueda del signo del godet requiere 4 **tiempos semiotécnicos**:



- 1. La observación de la región a explorar.**
- 2. Palpación digital sobre una superficie de apoyo (5 a 10 s.)**
- 3. Palpación superficial buscando el relieve dejado por la dígito presión.**
- 4. Observación de la foseta o fovea.**

La caracterización del edema es netamente semiológica:

La observación de la región, la facilidad o dificultad para realizar el godet y la temperatura de la piel, nos hablarán del **origen del edema**.

La profundidad y el tiempo que tarde en desaparecer la fóvea nos hablarán **del grado del edema**.

La presencia en más de una región o en una cavidad, nos indicarán si el edema **es localizado o generalizado**.

Clasificación del edema según el grado del signo de godet:

Al existir distintas manera de valorar los grados de edema según las características de la fóvea, es que realizamos una homologación de ellas, a los fines de que cada grupo asistencial (residencia, servicio) homogenice la manera de graduarlo.

<b><i>Cruces</i></b>	<b><i>Grado</i></b>	<b><i>Profundidad</i></b>	<b><i>Recuperación</i></b>
<b>+</b>	<b>I</b>	<b>Leve depresión</b>	<b>Instantánea</b>
<b>++</b>	<b>II</b>	<b>&gt;4 mm.</b>	<b>&lt; 15 segs.</b>
<b>+++</b>	<b>III</b>	<b>&gt;6 mm</b>	<b>&lt; 1 minuto</b>
<b>++++</b>	<b>IV</b>	<b>&gt;1cm.</b>	<b>&lt; 2 a 5 minutos.</b>

**Edema: Homologación de las distintas clasificaciones (Efraín Salvioli)**

## **Búsqueda de palidez, ictericia y cianosis**

Son tres cambios de coloración básicos de la piel y mucosas, su detección depende de la percepción del cambio anormal del color y de una adecuada búsqueda en las zonas donde se expresan de manera característica y preferencial.

**Palidez:**

Debe buscarse en conjuntivas, mucosa oral, palma de las manos.

Para la búsqueda en conjuntivas se debe traccionar de manera simultánea y suavemente ambos párpados inferiores con los dedos pulgares del examinador, indicando en simultáneo que el paciente dirija su mirada hacia arriba.

La exploración de los labios y la lengua se realiza con una observación simple.

La visualización de la palidez en las palmas de las manos se realiza en simultáneo comparando con la del examinador.

### **Cianosis:**

La región malar, la punta y alas de la pirámide nasal, los lóbulos y pabellones de las orejas, los labios, boca, lengua y las regiones acrales de los miembros son las zonas a explorar para detectar cianosis.

### **Ictericia**

El color amarillento de piel y mucosas, en sus distintos tintes, determina la ictericia. Las áreas corporales que mejor la exponen son las grandes áreas corporales (tórax, abdomen), la frente, los pliegues o cara interna de los miembros y, característicamente, las conjuntivas.

Cuando se quiere detectar subictericia, aparte de las conjuntivas, se debe buscar en el paladar blando y duro.

### **Seudoictericia**

Ha de buscarse en palmas, plantas, frente y mejillas. Nunca se hallará seudoictericia en conjuntivas o velo del paladar.

# Capítulo 3

## Semiotecnia linfoganglionar

La Semiotecnia Linfoganglionar consiste básicamente en acceder por la observación y la palpación, a los principales grupos ganglionares con el objetivo de detectar una o más adenopatías,

**Grupos Ganglionares de significación semiológica**

**Ganglios de cabeza y cuello:**

- Ganglios occipitales
- Ganglios postauriculares o mastoideos
- Ganglios preauriculares
- Ganlios subángulo maxilares
- Ganglios submaxilares
- Ganglios submentonianos
- Ganglios yugulares o cervicales anteriores ( Laterocervicales anteriores)
- Ganglios cervicales posteriores. ( Laterocervicales posteriores)
- **Ganglios supraclaviculares.**

**Ganglios axilares**

**Ganglios inguinales**

individuales, grupales o bajo la forma de masas ganglionares y avanzar con preguntas vinculadas al tiempo evolutivo de lo hallado, al igual que su posible origen inflamatorio/agudo o neoplásico/crónico.

Consiste, básicamente, en dos tiempos semiotécnicos: La Observación y la Palpación integradas con preguntas al paciente que es examinado.

### **¿Qué preguntas debemos respondernos con la semiología de los grupos ganglionares?**

Básicamente 4:

- 1) ¿Tiene mi paciente una adenopatía, o lo que palpo es normal?
- 2) ¿La afectación es local o generalizada?
- 3) ¿Tiene mi paciente un conglomerado ganglionar?
- 4) ¿Lo hallado Impresiona inflamatorio o neoplásico?

Luego, responderemos todas las preguntas que podamos, vinculando lo hallado con el contexto general del paciente (presencia de fiebre, infección local, presencia o ausencia de esplenomegalia etc.).

### **¿Cuáles son las regiones y grupos ganglionares clínicamente significativos?**

Si bien cada caso clínico le da una particular significancia a los grupos ganglionares que se deciden palpar, hay grupos de ganglios que revisten la necesidad de una mayor atención semiológica por parte del examinador clínico.

El acceso semiológico es posible en los grupos ganglionares superficiales solamente, salvo situaciones extremas y patológicas.

Los grupos ganglionares de la cabeza y el cuello, al igual que los axilares e inguinales son los de mayor relevancia en la práctica clínica habitual.

Siendo de menor significación semiológica en tanto prevalencia, los grupos epitrocleares, poplíteos, subclaviculares, intra parotídeos, pectorales, intercostales, muchos de ellos evidentes solo en situaciones patológicas.

## **La Preparación:**

El ambiente debe ser, como rigurosamente se exige para una adecuada semiotecnia, cálido, iluminado, cómodo para el examinador y el paciente. Las manos deben estar templadas y , en lo posible, descubiertas, ya que mejoran la sensibilidad táctil indispensable para una caracterización de lo palpado. El uso de guantes debe reservarse para las situaciones en que la higiene o el cuidado hacia un paciente con compromiso inmunológico lo exijan. Se debe secar la humedad producto de la presencia de sudor a aquellas zonas que así se presenten a la palpación.

El paciente debe estar cubierto solamente en sus zonas pudorosas, manteniendo el torso y los miembros al desnudo. La semiología se realizará con el paciente inicialmente sentado y luego en decúbito dorsal.

El examinador se ubicará por la derecha, preferentemente, con las manos descubiertas (excepcionalmente utilizará guantes como se puntualizó anteriormente) en permanente contacto verbal y visual con el examinado.

Se debe explicar qué es lo que se va a realizar y se puntualizará cuando se requiera la colaboración del paciente en el examen.

Se preguntará al paciente por dolor ante cualquier hallazgo normal o patológico detectado por el método palpatorias.

## **¿Qué posición es la más adecuada para el paciente y el examinador?**

Una buena técnica del sistema linfoganglionar requiere de utilizar todas las posiciones que se necesiten para respondernos esas preguntas iniciales. Pero para el examen de las cadenas pericervicales, laterocervicales , supraclaviculares y axilares preferimos la posición sentada de



ambos, tanto paciente como explorador. Preferentemente con el examinador a la misma altura del paciente y por delante del mismo, lo que requiere que se siente también, esto mejora la sensibilidad y precisión palpatoria.

Igualmente la ubicación por detrás del examinado es una válida opción, o inclusive en algunos casos complementaria a la palpación por delante del mismo.

La posición en decúbito dorsal y el examinador de pie es preferible a la hora de valorar los ganglios inguinales y poplíteos.

## **La Observación:**

El objetivo de la observación en la semiotecnia del aparato linfoganglionar es detectar primero, cambios cutáneos que nos hablen de patología linfática subyacente y en un segundo término la visualización de un ganglio linfático visible y/o de una formación que nos hable de una masa o conglomerado ganglionar.

La técnica para lograr este objetivo es realizar una observación dirigida a la región que posteriormente va a ser explorada por la palpación, es decir, la inspección es por regiones y previa a cada momento palpatorio.

La observación general es importante como impresión primaria, pero el detenimiento en cada zona a palpar es de mucho más rédito ya que permite una particularización de la mirada e inclusive dirigir y ayudar a la palpación.

Por ello es que describiremos cada región siguiendo el siguiente orden:

- a) La observación de la región a palpar.
- b) La Palpación de la región
- c) Maniobras especiales o dirigidas a la sospecha de patología ganglionar

## **La Palpación**

Se explorará por regiones, las cadenas pericervicales y laterocervicales de manera simultánea y el resto de forma individual.

La técnica que recomendamos es utilizando la yema de los dedos índice y medio, levemente flexionados, que unidos ejercen una presión *gradual* y *variable* sobre un sector de la región a evaluar, imprimiendo un movimiento leve y suavemente circular sobre dicho sector. Una vez concluida esta maniobra inicial se debe pasar a la región próxima sin perder contacto de los dedos con la piel y no

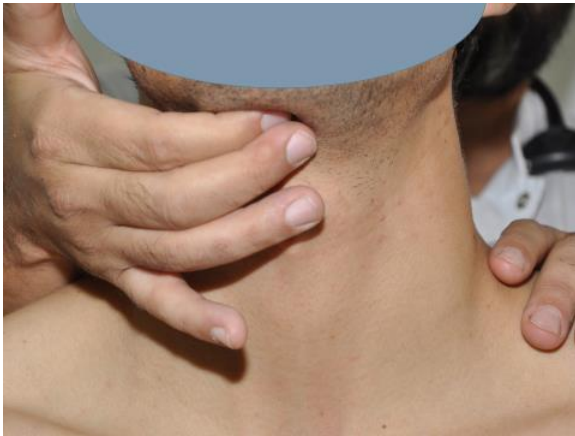dejando zonas sin evaluar. Para ello se deben tener en claro conceptos vinculados con la anatomía de superficie de los grupos ganglionares.

De manera periódica y según el criterio del examinador y de lo hallado, se ira *integrando la técnica semiológica palpatoria con preguntas* al paciente dirigidas a valorar la presencia de dolor, molestias que ayuden a explicar el origen de lo encontrado.

### **Exploración de la Región Pericervical;**

Con el paciente sentado enfrente del examinador, a la misma altura, habiéndose expuesto la cabeza y el cuello en su totalidad, se procede a palpar simultáneamente la cadena ganglionar pericervical. La palpación simultánea bimanual permite ir comparando la simetría o no de los hallazgos.

Se debe **observar** de frente y perfil las regiones a explorar, se le puede indicar al paciente que cambie de posición su cabeza a los fines de exponer mejor estas regiones a la mirada del explorador.



Es muy importante la secuencia palpatoria y el conocimiento de los distintos grupos ganglionares a explorar.

La técnica es simultánea bimanual y bigital.

Recomendamos comenzar la palpación con el grupo occipital, seguir de manera secuencial y simultánea con los mastoideos, preauriculares, subángulo maxilares, maxilares y el pequeño grupo submentoniano que puede palparse

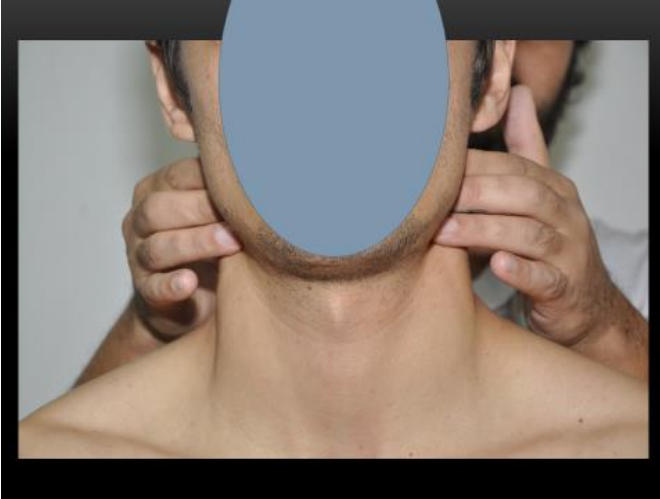unimanualmente. (Fig)

La tuberosidad externa occipital, la apófisis mastoides, el trago, el ángulo del maxilar, el maxilar, serán reparos de la anatomía de superficie que nos ayudaran a identificar las regiones.

### **Exploración de la Región Latero cervical**

Se debe **observar** al cuello del paciente de frente y de perfil tras la búsqueda de ganglios o masas ganglionares, es imprescindible una permanente comparación entre ambos lados a los fines de

detectar pequeñas asimetrías y es de gran ayuda exponer las regiones haciendo girar la cabeza del paciente, al igual que cambiar de ángulo de la visión.



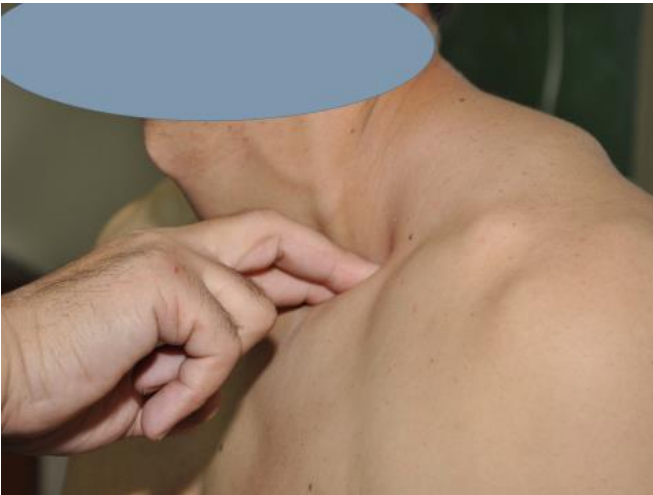Sentado a la misma altura del paciente, por delante del mismo y teniendo como principal reparo anatómico al músculo esternocleidomastoideo se procede a **palpar en tres tiempos** a los grupos ganglionares laterocervicales.

En un primer momento se palpa la cadena que se dispone inmediatamente por detrás del borde posterior del músculo,

luego se palpan las que se hallan por debajo del mismo, palpando sobre el músculo y por último las que se hallan inmediatamente por delante del mismo. La misma técnica puede realizarse con una ubicación posterior del examinador.

### **Exploración del Grupo Supraclavicular**

Este grupo es paradigmático de la semiología ganglionar. Su afección está vinculada con patología neoplásica torácica y extratorácica fundamentalmente abdominal. Su exploración resulta esencial y significativa desde esta perspectiva. Lo incluimos dentro de los grupos cervicales aunque se



afectación no representen en general una patología de cabeza y cuello.

Se debe **observar** la región supraclavicular desde adelante, y eventualmente desde un ángulo postero superior, buscando asimetrías con el lado contralateral.

Se palpa en dos tiempos con una maniobra optativa y complementaria.

- a) Primer tiempo palpatorio. Pasivo.
- b) Segundo tiempo palpatorio. Activo ,de sensibilización.
- c) Tercer tiempo palpatorio. De sensibilización. Optativo.

En un **primer tiempo** se realiza la **palpación bidigital y simultánea** en ambos huecos supraclaviculares. La técnica es la ya descrita. Se realiza una búsqueda en toda la extensión del hueco, tratando de profundizar lo máximo posible, de manera suave y progresiva en dirección a la caja torácica. Esta zona, por la superficie de la clavícula y la tensión que se genera en la piel al palpar y profundizar es especialmente sensible por lo que se debe realizar la técnica de manera cuidadosa e integrada con preguntas al paciente sobre la presencia de dolor o hipersensibilidad.

Rescatemos el hecho de que al palpar podemos hallar el resalto correspondiente a los haces claviculares del músculo esternocleidomastoideo o del platisma ( que en general se halla relajado y sus fibras resultan no palpables)

En un **segundo tiempo**, se le pide al paciente que eleve ambos hombros y *los dirija hacia adelante*, esta maniobra de sensibilización nos permite profundizar un poco más los dedos palpatorios. Debe realizarse con cuidado ya que puede generar molestias o dolor al paciente.

En un **tercer tiempo** (optativo y complementario), manteniendo fijos los dedos palpatorios en la profundidad del hueco mientras el paciente mantiene aún los hombros levantados, le solicitamos al examinado que inspire lo más profundo que pueda y mantenga brevemente la respiración en inspiración. Esta segunda maniobra de sensibilización acerca los ganglios hacia los dedos palpatorios empujados por el vértice pulmonar. Los dedos palpatorios no se mueven, sino que “esperan” palpar al grupo ganglionar.

Otra maniobra de sensibilización es palpar los ganglios mientras el paciente realiza la maniobra de Valsalva.

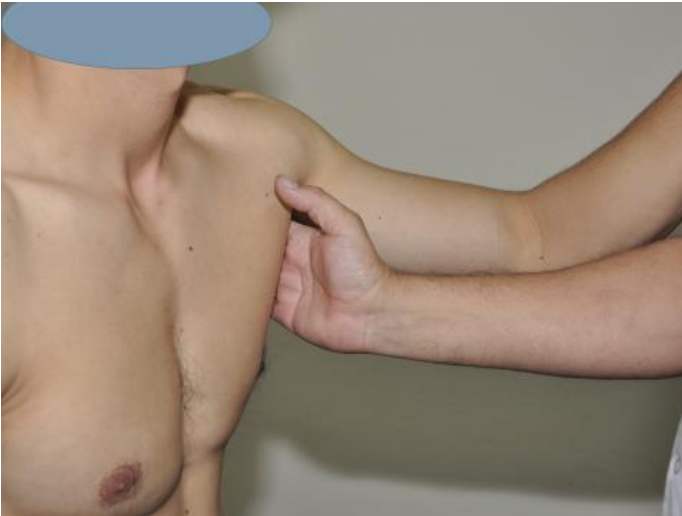
La Búsqueda en la zona profunda e interna del hueco supraclavicular izquierdo tiene una particular importancia ya que es el lugar donde se asienta el nódulo ( que da lugar al signo) de Virchow-Troissier ( ganglio metastásico de origen pulmonar o abdominal superior).

#### **Exploración del grupo de la Región Axilar:**

**La región axilar se observa** de frente y de perfil. Para una mejor observación se le pide al paciente que coloque ambos miembros superiores por encima de su cabeza. En esa posición se pueden valorar asimetrías, que si se mirasen una por vez podrían no ser detectadas. La tensión muscular que exige esta posición podría ocultar formaciones adenopáticas, para soslayar este inconveniente y de manera optativa se le puede pedir al paciente que, mientras se mantiene en la posición original, lleve ambos codos hacia adelante.

#### *De los “Apuntes de Manzano”*

“... Se utiliza la mano derecha para la axila izquierda y viceversa. Se llevan todos los dedos al fondo de la axila hasta la parte profunda de la misma y se bajan los dedos haciendo presión sobre la pared costal, además de palpar el fondo, se palpa el pliegue anterior y el pliegue posterior...”



La **palpación** es unimanual, unilateral (una axila por vez) utilizando en este caso, dos o tres dedos palpatorios.

Si se requiriese se debe secar y/o higienizar la axila para una mayor comodidad del que palpa.

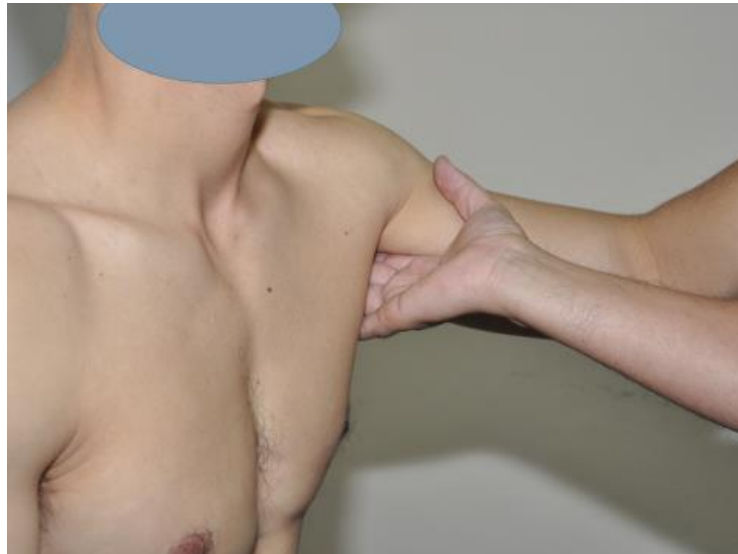
Se realiza en dos tiempos:

a) Un primer tiempo de palpación en una posición fija del miembro superior del paciente.

b) Y un segundo tiempo de movilización pasiva para mejorar la sensibilidad de la maniobra.

Los músculos que intervienen en la pirámide truncada que representa la axila deben estar relajados para una mejor palpación, para ello se le indica al paciente que coloque su mano en el hombro del examinador que se halla enfrentado a la axila a palpar, manteniendo una leve flexión que favorezca la relajación muscular.

**En el primer momento el examinador palpa bi o tridigitalmente la zona, con la mano que se enfrenta a la axila a explorar**, en actitud digital de semiflexión o recta y adecuándola a la anatomía propia del paciente, pudiendo cumplir esta secuencia que sugerimos:



- 1) Cara anterior ( presionando hacia adelante sobre la cara interna del pectoral mayor)
- 2) Cara Posterior (presionando hacia atrás sobre la cara anterior del dorsal ancho)
- 3) Cara externa ( explorando la cara interna y proximal del brazo)
- 4) Cara interna ( Explorando la zona correspondiente de la caja torácica)
- 5) Y Vértice de la axila. (llevando los dedos hacia arriba del hueco axilar).

En un **segundo tiempo palpatorio**, se toma el miembro superior del paciente por el codo y se adoptan distintas posiciones del miembro que permiten relajar las paredes musculares de la axila de

una manera más ostensible. Una forma de hacerlo es dibujando un trayecto circular con el brazo del paciente mientras profundizamos la palpación de la axila, fundamentalmente en sus paredes musculares (anterior, posterior, externa y vértice)

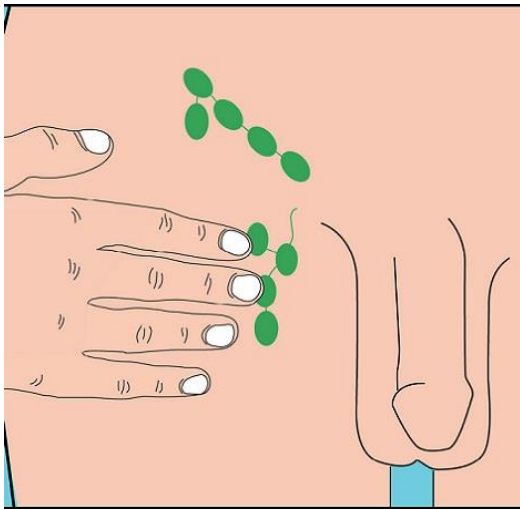
Como variantes semiotécnica podemos nombrar aquellas que utilizan las manos como “Pinzas” y así palpan el grupo anterior o posterior.

### **Palpación del grupo ganglionar inguinal**

En este caso el **paciente debe estar en decúbito dorsal** con la zona descubierta con un paño púdico o con una prenda que pueda desplazarse. Y se debe observar desde el lateral y desde los pies del paciente ambas regiones inguinales a los fines de detectar asimetrías que denoten patología ganglionar.

Para palpar, **el explorador debe estar sentado**. Ya sea del lado de la región a explorar o desde uno de los lados (en general hay un consenso de que sea a la derecha) y así palpar ambas regiones.

Se palpa con dos o tres dedos de la manera ya descrita.



#### **La palpación dibuja dos trayectos:**

1) Se comienza por la parte más externa del trayecto inguinal hacia la ingle, un trayecto de afuera hacia adentro ligeramente oblicuo.

2) Desde este último punto se sigue palpando en línea más o menos recta (siguiendo el trayecto de la safena) hacia abajo, buscando en dicha región, que se corresponde a la cara anterior e interna del muslo.

La descripción de “micropoliadenopatías inguinales bilaterales” se podría decir que se corresponde con lo

habitual y normal. Representando los múltiples y constantes estímulos que reciben estos grupos ganglionares por las regiones que drenan en ellos (genital/perineal).

### **Ante el hallazgo:**

#### **¿Cuáles son las características de un ganglio normal?**

No debe observarse, ni doler a la palpación, la piel que lo recubre no presenta alteraciones, tiene una forma redondeada o discretamente ovoide, es fácilmente móvil y no se halla adherido a ningún

plano anatómico, mide menos de un centímetro, salvo los inguinales que se consideran normales hasta 2 cm., son siempre indoloros, blandos y elásticos, con una superficie lisa que permite el desplazamiento de la piel y del tejido celular subcutáneo. No tiene latido propio, ni fluctuación. En casi la mitad de los casos se pueden palpar ganglios normales, especialmente en sujetos jóvenes y delgados, especialmente cervicales o inguinales.

**¿Qué denominaciones especiales se aplican los hallazgos en la semiología del Aparato Linfoganglionar?**

- Adenopatía: Ganglio semiológicamente anormal. Es una denominación inespecífica.
- Adenomegalia: Agrandamiento Ganglionar. Término también inespecífico.
- Adenitis: Inflamación Ganglionar aguda o Crónica.
- Linfangitis: Inflamación de los vasos linfáticos. Se observa como un un cordón o línea eritematosa en la piel.
- Escrófula: Localización cervical de una cicatriz secundaria a la supuración de una adenitis tuberculosa.
- Conglomerado Ganglionar: Unión entre dos o más ganglios. Es menor a 10 cm.
- Masa Ganglionar: Conglomerado Mayor a 10 cm.
- Bubón: Conglomerado o Masa ganglionar abscedada. Descripto inicialmente para los de localización inguinal.
- Adenoflemón: Extensión al tejido celular subcutáneo de un ganglio o conglomerado abscedado.

# Capítulo 4

## Semiotecnia articular

### *Observación General y Evaluación de la Marcha*

#### *Paciente Sentado*

##### Por delante:

*Columna Cervical*

*Témporo Mandibular*

*Hombro*

*Acromio y esterno claviculares*

*Codo*

*Muñeca*

*Articulaciones de la mano*

*(MCF, IFP, IFD)*

##### Por detrás

*Hombro (2)*

*Columna Dorso Lumbar (1)*

*Sacroilíacas (1)*

#### *Paciente Acostado*

*Cadera*

*Sacroilíacas (2)*

*Pubis*

*Rodilla*

*Tobillo*

*Tarso y dedos del pie*

#### *Paciente Parado*

*Columna Dorsal (2)*

*Columna Lumbar (2)*

*Articulaciones del pie*

La exploración de una o más articulaciones forma parte de la práctica semiológica cotidiana tanto en la consulta ambulatoria, como la del paciente internado o de emergencia. Responder si nuestro paciente tiene o no una afección articular gatilla una serie de gestos semiotécnicos que se dirigen a encontrar los siguientes hallazgos:

- 1) Si se observa algún tipo de **deformidad** sobre la articulación.
- 2) Valorar **Desalineaciones** del eje articular o del miembro.
- 3) **Limitaciones** a la movilidad
- 4) Detectar signos de **Inflamación** aguda o crónica
- 5) Detectar la presencia de **dolor** frente a las maniobras.
- 6) Hallar **derrame articular**
- 7) **Valorar el resultado de maniobras especiales y específicas de distintas situaciones o síndromes clínicos.**

Para cumplir con estos objetivos se realizaran 5 tiempos semiotécnicos generales:

- 1) La Observación General, de la marcha y de cada zona correspondiente a la articulación.
- 2) La Motilidad Activa
- 3) La Motilidad Pasiva
- 4) La Palpación articular y periarticular.
- 5) Maniobras específicas de cada articulación ajustada al síndrome o situación clínica.



Para una mejor sistematización de la semiotécnica proponemos dividir la semiología articular en 4 tiempos diferenciados por la posición que el paciente adopta en relación a la camilla y el explorador. **El primero se corresponde con una Observación General del Paciente y la valoración de la marcha.**

De esta manera podríamos ordenar las maniobras semiotécnicas en aquellas que se realizan con el paciente sentado, en decúbito dorsal y de pie. En cada posición proponemos explorar distintas articulaciones que resultan más accesibles por la posición adoptada por el paciente. Nuestro concepto desde la perspectiva semiológica es que **la evaluación articular del clínico tiene que estar más cerca de la semiología reumatológica que de la traumatológica**, con esta idea seleccionamos las distintas técnicas y las maniobras especiales complementarias.

La **observación general** del paciente va asociada a las conclusiones a las que el examinador llega a lo largo de la entrevista y de los primeros gestos exploratorios. **La marcha** debe valorarse de manera sistemática. Hacerlo al inicio de la exploración articular general es una adecuada recomendación ya que nos puede orientar hacia que articulación dirigir nuestra mayor atención o jerarquizar. Para ello se le indica al paciente que camine algunos pasos (3 a 5 podrían ser suficientes) acercándose y alejándose del explorador, quien valora aspectos vinculados con deformidades, desalineaciones, posiciones antálgicas etc.

## Con el paciente sentado

### Columna Cervical

Se observa de frente, perfil y por detrás al cuello.

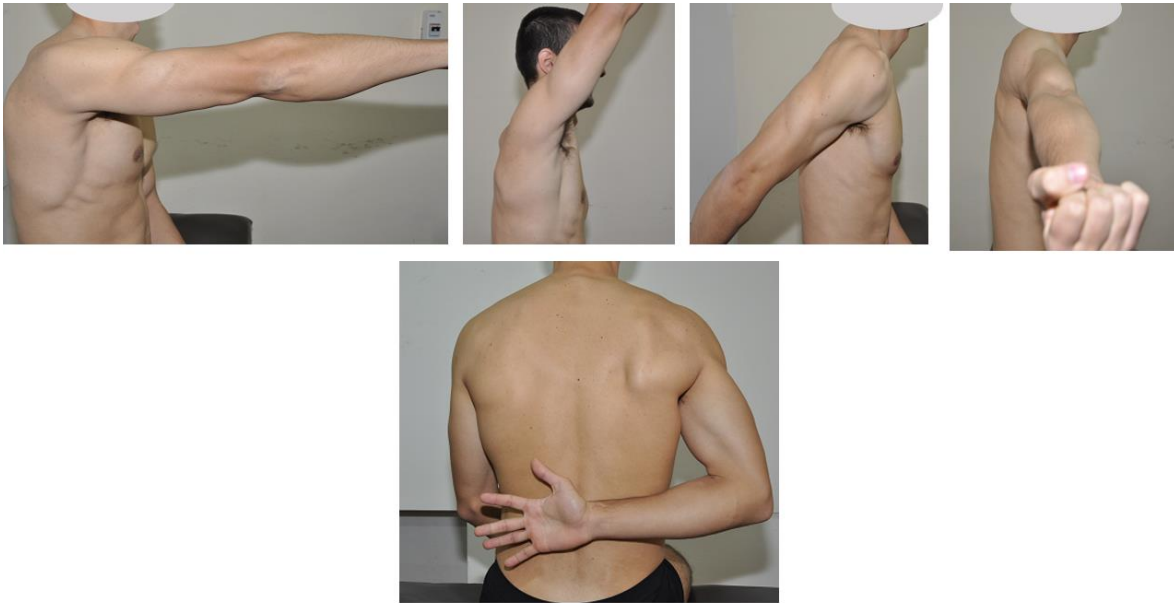Se realizan maniobras de motilidad pasiva: de frente al paciente se le indica que flexione, extienda, lateralice y rote el cuello. La flexión debe lograr que el mentón toque al tórax, la extensión debe separarlo alrededor de 20 cm del esternón y permitir que el paciente “mire al cénit”, la rotación debe permitir que el paciente pueda mirar por encima de su hombro.

Se palpan las apófisis espinosas y se percute sobre las mismas de manera directa o indirecta.

### Hombro

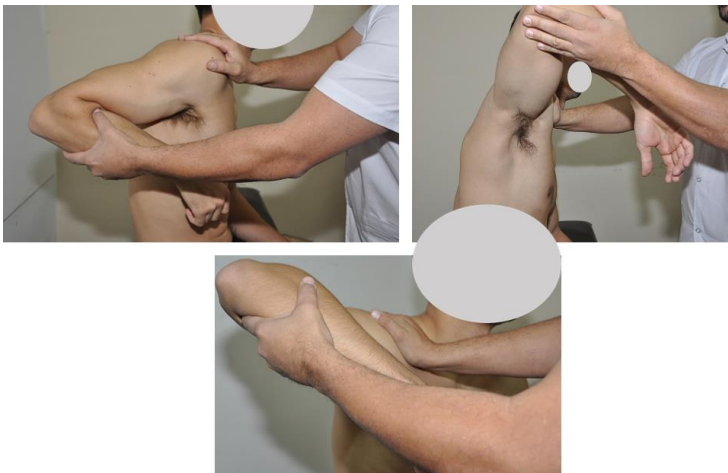Se observa por delante, por el lateral y por detrás del paciente.

Se le indica al paciente que eleve ambos miembros superiores hacia arriba, luego que los cruce por detrás de la nuca mientras lleva los codos hacia atrás y por último que los cruce por detrás de la región torácica. Estos tres simples movimientos exploran la totalidad de los movimientos de la articulación escapulo humeral.



*Evaluación del hombro. Movimientos activos*

Tomando el codo o el brazo del paciente con la mano izquierda para el hombro derecho (viceversa) y colocando la mano libre sobre la articulación se realizan movimientos pasivos de extensión, flexión, aducción y abducción.



*Evaluación del Hombro. Movimientos pasivos*

Se debe palpar de manera dirigida: la corredera bicipital, por debajo de la apófisis coracoides (zona de acercamiento a la articulación), la zona supraespinosa, el troquín, el troquíter y la región externa

del hombro donde asienta la bursa .Regiones en las que el dolor palpatorio pueden orientar a patologías prevalentes.

## **Codo**

Se observa por delante, por los laterales y por su cara posterior.

Se le indica al paciente que realice movimientos activos de flexión y extensión máxima al igual que de pronación y supinación.

Con una mano en el codo y otra en el antebrazo o por la muñeca, se realizan movimientos pasivos de extensión, flexión y rotaciones internas y externas. La mano exploratoria que cubre el codo percibirá los movimientos de las distintas estructuras anatómicas.

Se palpa el epicóndilo, la epitroclea y el olecranon.

Una maniobra palpatoria que refuerza la exploración del codo es realizar la flexión mientras se coloca el dedo medio sobre el epicóndilo, el pulgar en la epitroclea y el índice en el olecranon, que, normalmente, en extensión forman una línea y en flexión un triángulo, la alteración de estas relaciones obligan a valorar una patología subyacente.

## **Muñeca**

Se observan los laterales, la cara palmar y la cara dorsal de la muñeca.

Se le indica al paciente que realice movimientos de flexo-extensión máximas y movimientos de lateralización. Igualmente se le puede indicar un movimiento de rotación o “circular”.

Se realizarán maniobras de motilidad activa realizándose los mismos movimientos que con la pasiva. Se sensibilizará la maniobra palpando la articulación (rodeándola con la cara palmar de la mano exploratoria) mientras se realizan los movimientos.

La palpación de la interlínea articular es de muchísima importancia, y consta de 3 tiempos:

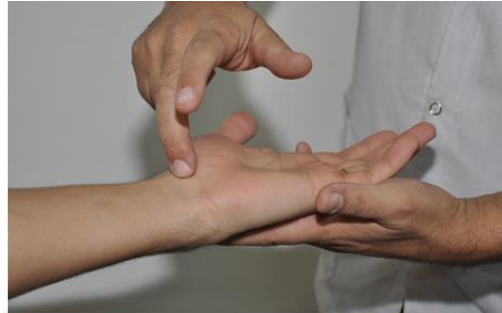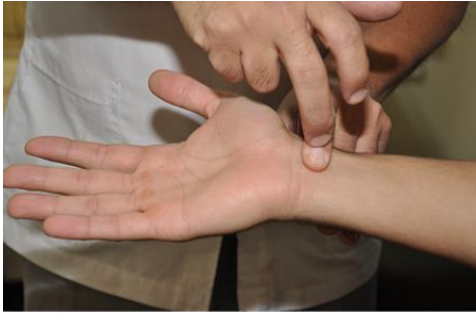- 1) Con la “punta” de los pulpejos de los dedos pulgares juntos sobre el dorso de la muñeca, mientras se sostiene a la muñeca con el resto de los dedos de la mano, se palpa la interlínea articular. En un primer momento flexionándola, para luego lentamente ir extendiéndola y así “caer” en la articulación radio/cúbito carpiana. Allí se identifica el espacio articular y las dos superficies de la articulación, los dedos “corren” a lo largo de la interlínea.



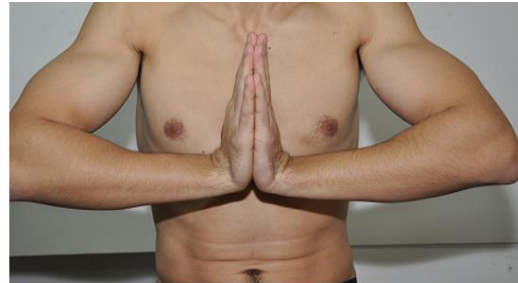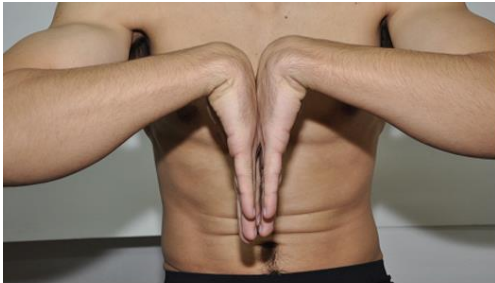***Palpación de la interlínea articular de la muñeca***

- 2) Con igual técnica (aunque puede ser con un solo dedo) se palpa la articulación cúbito carpiana.
- 3) Y Luego la radio carpiana.
- 4) Opcionalmente se puede sostener la muñeca mientras se presiona sobre la cabeza del cúbito y luego la del radio a los fines de valorar la motilidad de la articulación. Normalmente la articulación cúbito carpiana es mas flexible que la radio carpiana con menor o nula movilidad.

**Búsqueda del signo de Tinel y Maniobras de Phalen:** Son gestos semiotécnicos dirigidos a valorar la presencia de compresión del nervio mediano en el contexto de una atrapamiento a nivel de la muñeca ( Síndrome del Tunel Carpiano), son positivos frente a la aparición de dolor, parestesias o reproducción de los síntomas al realizar las maniobras correspondientes. La búsqueda del signo de Tinel ( también nominado como Maniobra o Test de Tinel) implica la percusión directa o indirecta ( bidigital o con un martillo) de la cara palmar de la muñeca a la entrada del nervio mediano a la mano. La maniobra de Phalen ( también nominado como signo) implica mantener 60 segundos las muñecas en hiperflexión antes de darlo por negativo. ( a la hipertensión de las mismas se las denomina maniobra de Phalen inversa).



*Búsqueda del signo de Tinel (percusión indirecta y directa)*



*Maniobra de Phalen y su forma "inversa"*

## **Metacarpofalángicas**

Se observan las articulaciones metacarpofalángicas (mcf), representadas fundamentalmente por la anatomía de superficie de las cabezas de los metacarpianos. Primero en extensión y luego flexionados mirando de frente la mano del paciente que se presenta a modo "de puño", así notaremos la fisiológica y leve desviación cubital que normalmente presentan las primeras falanges de los dedos de las manos, exacerbada en ciertas patologías reumatológicas.

Se realizan indicaciones para que el paciente realice flexo extensiones activamente y se movilizan los dedos de manera activa.

Se palpa cada una de las articulaciones mcf, siguiendo los siguientes gestos semiotécnicos:

- 1) Se palpa bidigitalmente con ambos dedos pulgares la interlínea articular mcf. Iniciando la maniobra en extensión
- 2) y luego profundizándola en flexión, momento en que la articulación se expone más claramente a los dedos palpatorios.
- 3) Una maniobra complementaria es la de palpar con la punta del dedo pulgar la interlínea articular latera de las articulaciones, accediendo por separación de los dedos de la mano que se está explorando y se palpa en la profundidad lateral del espacio interdigital.

## **Interfalángicas**

La observación es una continuación de lo que se se vio ante el flexo extensión activa y pasiva de las metacarpofalángicas. Para valorar las IFD se puede fijar el dedo a nivel de la 2da. Falange e indicar la flexo extensión.

La palpación de las interfalángicas tiene dos tiempos:

- 1) Se palpan con los dos pulgares del examinador la interlínea articular (IFP Y D), palpándose mejor en la flexión de las mismas.
- 2) Se palpan los laterales de la articulación, con los dedos índice y pulgar del examinador a modo “de pinza”, imprimiendo un movimiento “de búsqueda” de ambos dedos (hacia distal y proximal).

La búsqueda de derrame articular se realiza a nivel de las IFP, se realiza con las dos manos del examinador. Una, presiona con el índice y el pulgar de manera antero posterior la articulación. La otra, en la misma posición adoptada para palpar la interlínea a nivel lateral palpa la existencia o no de un “abombamiento” resultante de la presencia de líquido intraarticular.

## **Articulación témporo mandibular**

Se indica al paciente que realice la apertura y el cierre bucal, proyección anterior y posterior de la mandíbula y, por último, movimientos de diducción (laterales).

Estos movimientos pueden ser acompañados de la palpación de la zona de la ATM, notando el resalto y el movimiento normal de la misma que no debe esgrimir sonidos audibles a distancia ni dolor.

Hay dos maneras de acceder a la ATM por la palpación;

- 1) Palpando sobre la región pre auricular, en el punto inmediato anterior al trago.
- 2) Colocando el dedo índice suave y ligeramente en el conducto auditivo externo, con una ligera presión sobre su cara anterior, indicando al paciente que realice maniobras de apertura y cierre.

## **Articulaciones acromio y esternoclavicular**

Luego de la observación de la región clavicular, que se imbrica con la semiología del tórax y del hombro, *se indica al paciente que eleve ambos hombros y luego los lleve hacia adelante*. La palpación de la interlínea articular acromio y esterno clavicular completa la exploración. Estos sencillos tiempos vinculados a la motilidad y a la palpación, explora en su totalidad estas articulaciones muchas veces olvidadas en las exploraciones articulares y que aportan muchos datos en ciertas enfermedades sistémicas con afectación esquelética.

### **Columna Dorso Lumbar (1er.tiempo):**

Se realiza la observación de los reparos anatómicos correspondientes a la columna dorso/lumbar con el paciente en posición pasiva.

Se le indica al paciente que realice las siguientes maniobras de motilidad activa:

- a) Movimiento de flexión y extensión del dorso.
- b) Movimiento de rotación del tronco hacia ambos lados.
- c) Movimiento de lateralidad.

Se palpan las apófisis espinosas y las estructuras blandas interespinosas.

Se pueden percutir las apófisis espinosas a los fines de detectar dolor o cambios en la percepción percutora. Esta percusión se puede realizar de distintas maneras:

- a) Percusión dígito/digital clásica.
- b) Percusión directa con un solo dedo percutor ( habitualmente índice)
- c) Percusión directa bigital con los dedos índice y medio.
- d) Con un martillo percutor (Excepcionalmente necesaria).

### **Sacroilíacas (1er tiempo):**

Se presiona con los pulgares, de manera simultánea, los puntos dolorosos correspondientes a las líneas articulares sacroilíacas que se hallan a los laterales del borde superior del sacro, por debajo de los “recesos u hoyuelos de Venus”. La presión debe ser firme, sostenida, con ligera mayor intensidad que en otras áreas (en general empuja o tracciona al paciente hacia adelante) y en permanente contacto verbal con el paciente, ya que lo que se busca es la generación o no de dolor ante dicha maniobra.La presión sobre las articulaciones pueden realizarse igualmente con el paciente en decúbito dorsal ( ver imagen).

El resto de la semiología se continúa con el paciente acostado.

## **Con el Paciente Acostado**

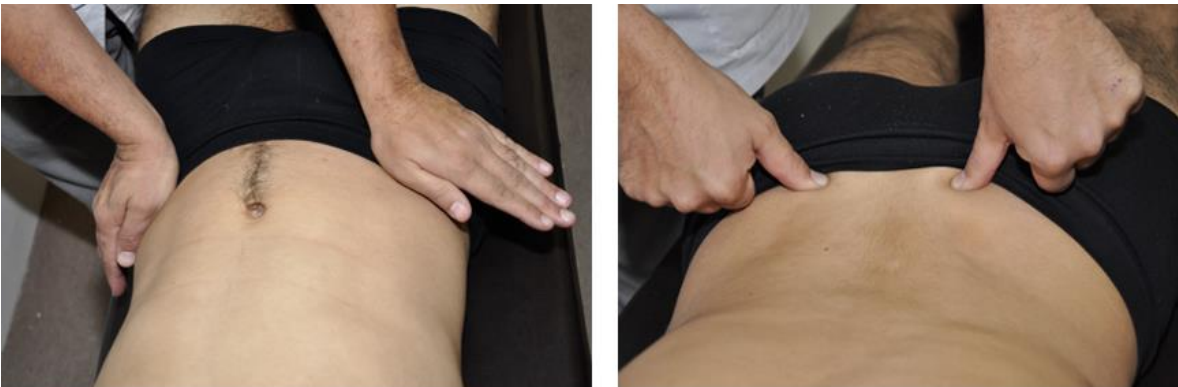### **Sacroilíacas (2do.tiempo):**

En general la observación no arroja datos de importancia.

La motilidad de estas articulaciones es escasa, ligeros movimientos anteroposteriores y de apertura/cierre, pero dichos movimientos deben considerarse como parte del conjunto de movimientos de la pelvis.

Se realizan las siguientes maniobras en busca de dolor:

- 1) Maniobra de Apertura: Se presiona con el talón de las manos sobre las espinas ilíacas antero superiores un presión “hacia afuera” intentando separarlas.( ver imagen)
- 2) Maniobra de Cierre: Con los talones de las manos en la cara externa de las crestas ilíacas se presiona “hacia adentro” intentando acercarlas.
- 3) Con el paciente en decúbito lateral izquierdo, se presiona con ambos talones de la mano sobre la cresta ilíaca, ejerciendo una fuerza considerable hacia abajo.

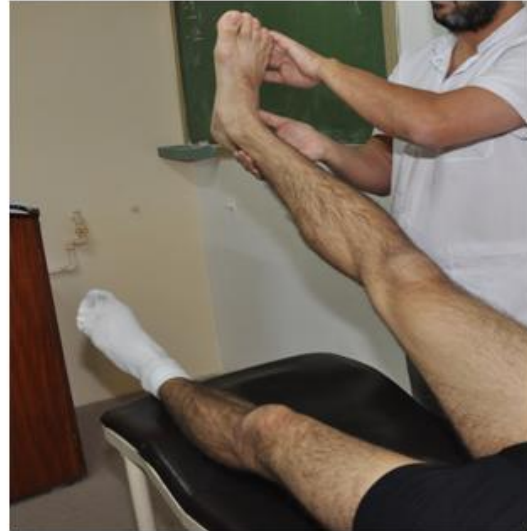
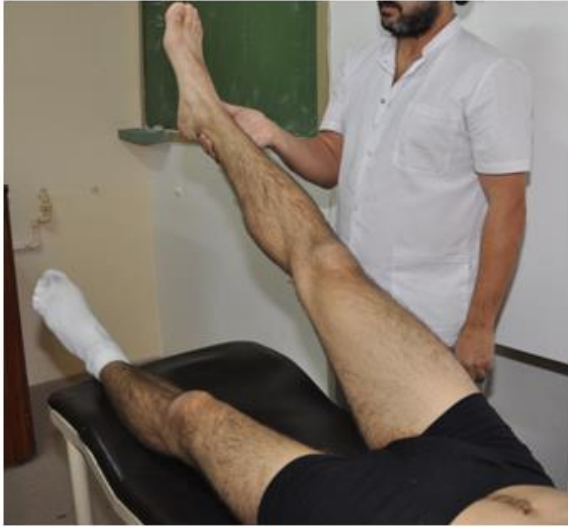
*Evaluación de articulaciones sacroilíacas  
Maniobra de apertura y presión digital*

## **Columna lumbar**

**Búsqueda del signo de Lasègue y sensibilización**





### ***Maniobra de Lasègue y su sensibilización***

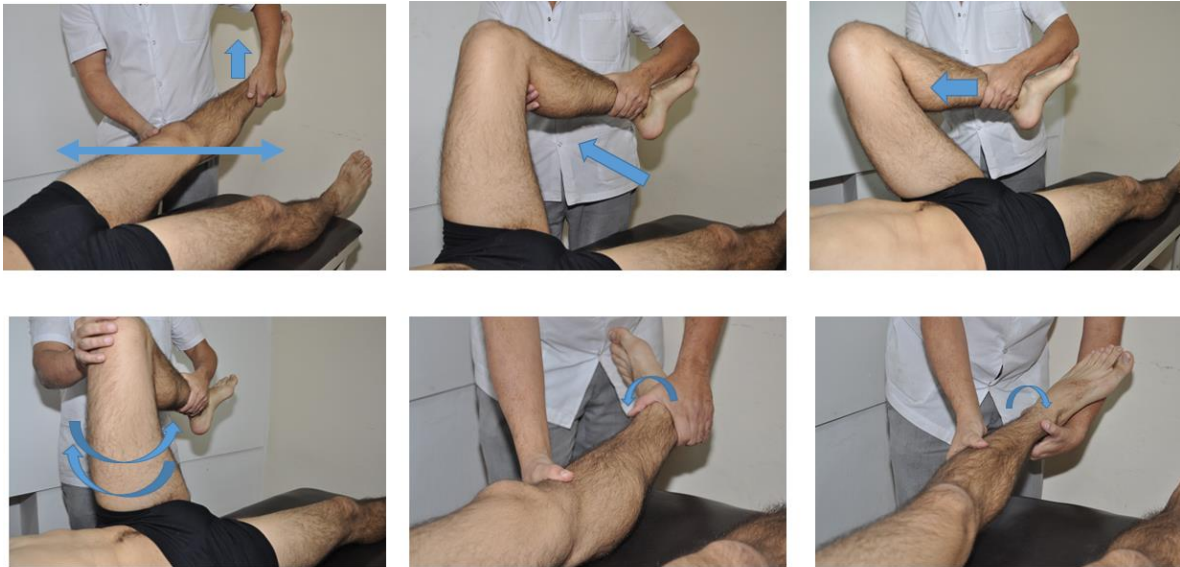#### **Cadera:**

La observación incluye un comparación de ambas caderas y fundamentalmente buscar la paridad de altura entre ambas espinas ilíacas antero superiores, las rótulas, los talones o plantas de los pies, al igual que la alineación de los miembros inferiores. Todos estos reparos nos hablan de la cadera.

Se le indica al paciente que realice activamente la flexión, extensión, abducción, aducción y rotación del muslo.

Lo que consiste en indicarle que:

- a) Realizar movimientos de flexo extensión de la cadera, separar el miembro inferior del eje central, llevándolo hacia afuera y cruzando la línea media corporal hacia adentro.
- b) Flexione el muslo sobre el abdomen.
- c) La pierna sobre el muslo
- d) Se realizan movimientos de giro sobre el eje de la cadera
- e) Y gire hacia adentro y afuera el pie.

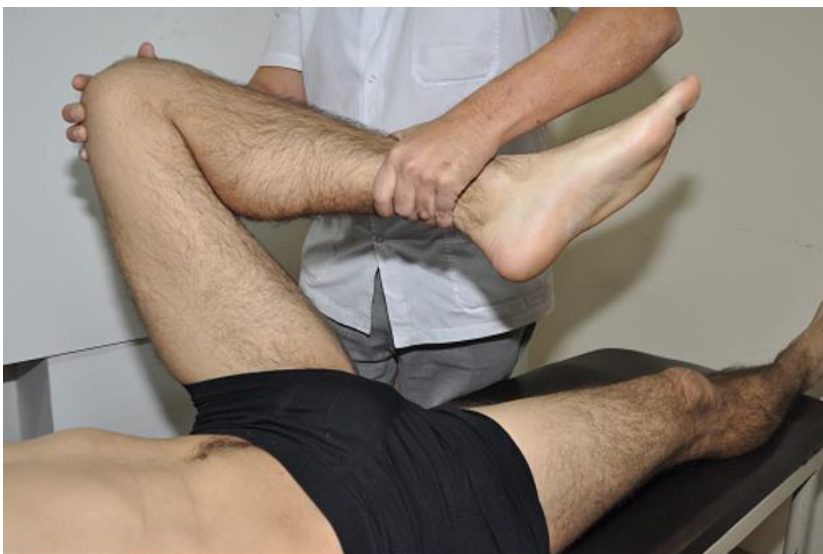

*Evaluación de la articulación de la cadera*

Se toma el miembro inferior del lado a explorar y sosteniéndolo por el muslo y la pierna. Se repiten los movimientos anteriores.

La extensión se valora con el paciente en decúbito ventral.

Una maniobra integradora consiste en flexionar de manera máxima el muslo sobre el abdomen y la pierna sobre el muslo rotándolo hacia afuera y llevando el talón del pie cruzando el miembro inferior contralateral mientras se imprime una leve presión sobre la rodilla hacia abajo. Este gesto semiológico explora los movimientos más relevantes de la cadera, difícilmente se pueda llevar adelante esta maniobra sin dificultad ante una alteración inflamatoria o degenerativa de la cadera.



*Maniobra integradora para la evaluación de la cadera*

## **Rodilla:**

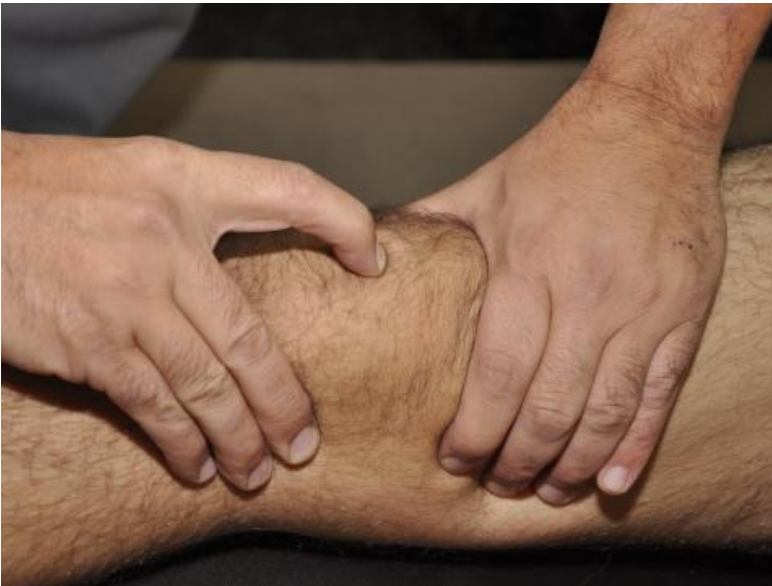La observación de la rodilla comienza con la identificación de los reparos anatómicos normales: los bordes, la superficie, la base y el vértice de la rótula, el tendón del cuádriceps, la tuberosidad anterior de la tibia y los recesos laterales.

La observación siempre es comparativa, este gesto semiológico que siempre acompaña a la semiotecnia articular, es de suma importancia en la rodilla.

La motilidad activa consiste en hacer extender y flexionar la rodilla.

La motilidad pasiva repite los movimientos activos colocando una de las manos exploradoras sobre la superficie de la articulación.

La búsqueda de hidrartrosis en la rodilla debe ser sistemática:



**Se busca para ello el “Choque Rotuliano”**

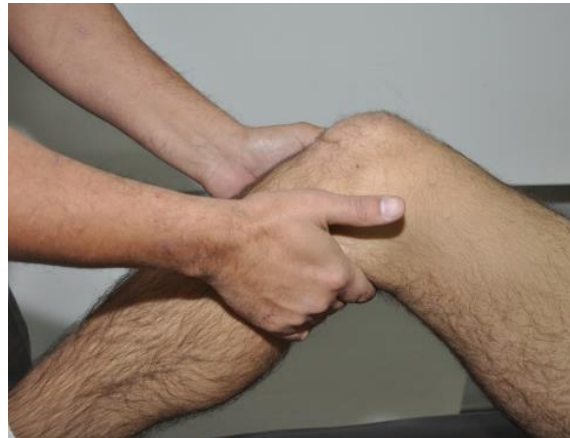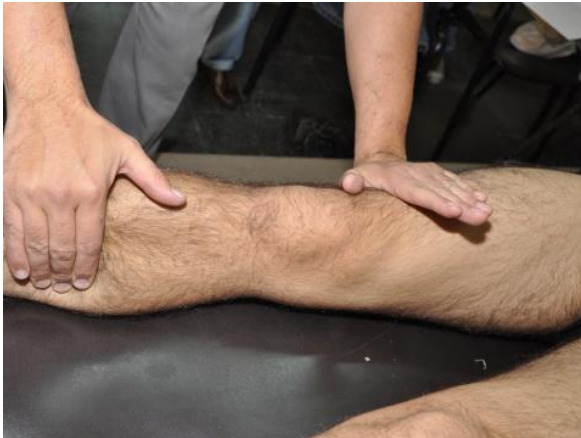Con la mano izquierda por sobre la región del muslo más cercana a la base de la rótula y la derecha en la región subrotuliana, con una maniobra de “expresión” simultánea de ambas manos: deslizado la mano izquierda de arriba hacia abajo llevando el líquido de la bursa suprarrotuliana por detrás de la superficie interna de la

rótula y la otra de abajo hacia arriba, se imprime con el dedo índice una “sacudida brusca” de la rótula. Se considera positivo cuando se percibe el “choque” de la rótula sobre los cóndilos y su “rebote” hacia la superficie, como manifestación de presencia de líquido intraarticular moderado (Ya que los derrames mínimos o exageradamente voluminosos no lo presentan). El choque rotuliano puede sensibilizarse realizando la maniobra con el paciente de pie.

*(Esta maniobra ha sido denominada de diferentes maneras: Signo del “Rebote”, de la “Tecla” o del “Timbre” rotuliano, al igual que maniobra de Terrilon).*

## **Búsqueda del signo “del bostezo” y del “cajón”**

Dirigidos a valorar la integridad de los ligamentos laterales y cruzados, respectivamente.



## **Tobillo y Pie**

Se observan al tobillo en todas sus caras identificando los distintos reparos anatómicos, fundamentalmente el maléolo tibial, el maléolo del peroné, el tendón de Aquiles y la topografía de la interlínea articular anterior.

Se indica al paciente que realice movimientos de flexo extensión y de lateralidad.

La motilidad activa tomando con una mano el tercio más distal de la pierna y con la otra al pie, repite los movimientos de flexo extensión y lateralidad.

Se palpan las regiones de la articulación peroneo y tibio astragalina, al igual que la interlínea articular anterior calcáneo astragalina.

Se palpan las interlíneas articulares metatarso falángicas e interfalángicas con la punta y la base de uno o dos dedos pulgares exploratorios.

Como en todas las articulaciones del miembro inferior, la exploración con el paciente de pie es de capital importancia y completa la realizada en decúbito.

## **Paciente de Pie**

Con el paciente de pie *se puede optar* por volver a evaluar la observación, la motilidad activa y pasiva de cada una de las articulaciones ya evaluadas a los fines de sensibilizar o realizar maniobras específicas en bipedestación.

Lo primero es observar desde la región cefálica hasta los pies del paciente cada una de las articulaciones y fundamentalmente buscar simetrías.

Se completará la semiología de:

- 1) Columna dorsal y lumbar
- 2) Evaluación de los pies.

### **Columna dorso/lumbar (2do tiempo)**

Se valorará su alineación, sus lordosis y cifosis fisiológica.

Se identificarán los reparos anatómicos que hablan de simetría:

- a) Espinas de los omóplatos.
- b) Angulo inferior del omóplato
- c) Crestas ilíacas
- d) Pliegues cutáneos

Se reevaluará la rotación y dorsiflexión de la columna dorso/lumbar.

Se realizará la Maniobra de Adams para valorar la presencia de escoliosis.

Maniobra de Adams: El objetivo de la maniobra es determinar la presencia o no de escoliosis. Esto se logra observando al paciente desde atrás mientras el examinado realiza una flexión del tronco mientras mantiene su posición de pie. El observador va a valorar la simetría o no del tórax, para ello fija su mirada inicialmente en las apófisis espinosas de la columna dorsal y luego valora ambas caras posteriores de los hemitórax. Lo puede hacer parado o para sensibilizar la maniobra flexionarse levemente y mirar el “al ras”.

## Capítulo 5

### Semiotecnia tiroidea

*A la memoria del Prof. Dr. Hugo Niepomniszcze*

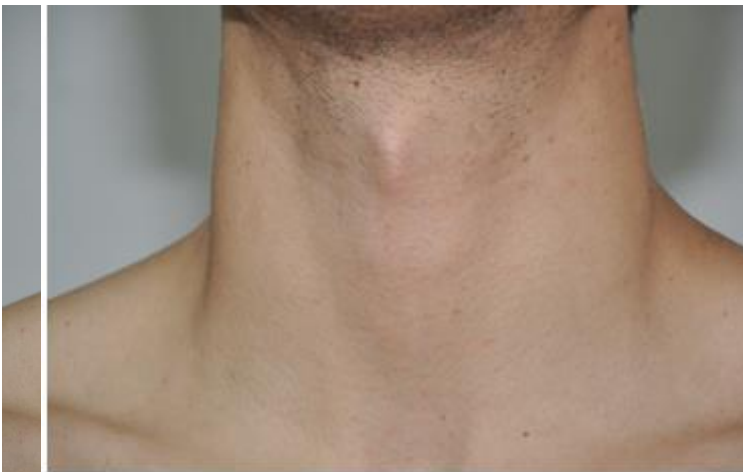La exploración de la glándula tiroidea incluye los clásicos pasos de Observación , Palpación y Auscultación, siendo los dos primeros los de principal importancia para valorar alteraciones estructurales tiroideas. Las técnicas de evaluación pueden ser, según la ubicación del examinador, anteriores o posteriores. Como siempre en semiotecnia, la maniobra mas útil para el paciente es la que mejor conoce el médico que lo está examinando.

Describiré primero la **técnica bimanual posterior** que sigue los lineamientos generales de la maniobra descrita originalmente por *F. De Quervain*, con algunas modificaciones.

#### Principios Generales para el examen:

#### Preparación

Al igual que para toda la semiología, el ambiente debe ser cálido y propicio para llevarla a cabo, con una luz adecuada que facilite la inspección. En el caso particular de la semiología de la glándula tiroidea, hay situaciones en que es recomendable tener disponible gel, para una palpación mas minuciosa, así como en ocasiones es útil preparar un vaso



con agua a los fines de garantizar una deglución adecuada cuando así lo necesitemos. Debemos explicarle al paciente las características de la maniobra semiológica y que requeriremos de su colaboración.

Posición del Examinador: De pie, detrás del paciente examinado, con los miembros superiores levemente flexionados, en descanso ,los codos dirigidos hacia fuera, sin tensión de los mismos,

permitiendo que las muñecas “pendan” discretamente y se movilizan sin peso. La posición debe ser derecha, alineado con el paciente, pudiendo variar a los fines de caracterizar mejor una lesión hallada.

Posición del Paciente: Sentado, por delante del examinador, en posición derecha, con el dorso apoyado en el respaldo de la silla, si lo hubiese. Se le indica dejar al descubierto la región cervical y torácica superior al igual que desprenderse de toda ornamenta que interfiera en el examen ( collares etc.), así como el cabello que se lo acomodará hacia atrás. El paciente debe mirar hacia adelante sin tensionar los músculos cervicales, descendiendo o relajando los hombros, colocando sus manos sobre sus muslos.

## Observación

La inspección atenta de la región cervical es la primera aproximación a la patología estructural tiroidea, ello incluye una observación anterior, lateral, posterior y también submandibular. Para ello debemos colocarnos a la altura del cuello del paciente, quien permanecerá en la posición descrita anteriormente mirando hacia delante, girando nuestra posición para poder observar el cuello desde la perspectiva anterior y lateral, siempre haciendo deglutir al paciente. El ascenso durante la deglución de un abultamiento cervical confirmará el origen tiroideo.

Es de buena práctica inspeccionar la base de la lengua, ya que es el origen de quistes tiroideos y es, además, una posible localización de tiroides ectópica (tiroides sublingual).

### ¿ Que hallazgos podríamos encontrar durante la inspección de la región tiroidea?

Lo **normal es no observar deformaciones cervicales** debido a una glándula sin patología. Es frecuente equivocar el diagnóstico de bocio frente a abultamientos simétricos de la región cervical anterior debido a una **almohadilla adiposa transversal ( o pliegue adiposo cervical anterior)**. Este pseudobocio, no asciende con la deglución, se halla por sobre el plano muscular y es fácilmente separable realizando un pliegue de la piel y el tejido celular subcutáneo. Es muy frecuente en mujeres jóvenes y obesas.

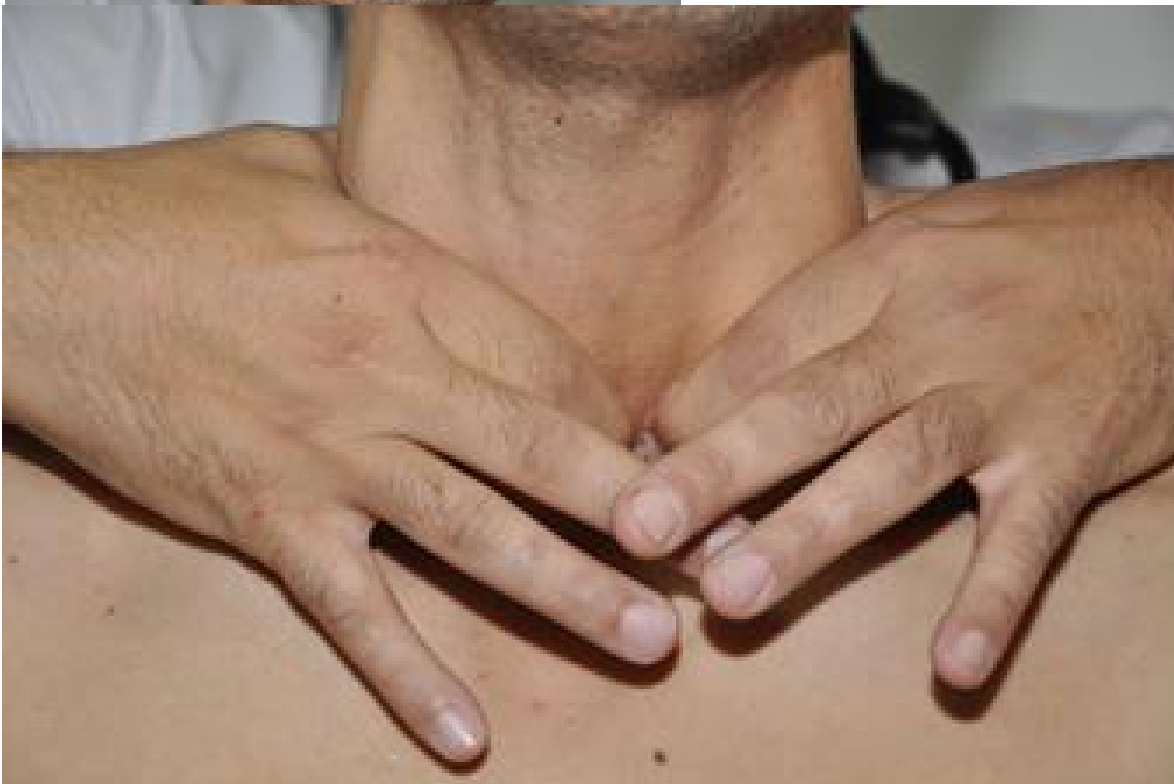La búsqueda de **asimetrías cervicales** es de capital importancia para la orientación palpatoria tras la búsqueda de un bocio.

La presencia de una nodulación submandibular o suprahioides de ubicación medial, nos podría estar indicando la presencia de un **quiste tiroideo**, y el acompañamiento de signos de flogosis la complicación infecciosa del mismo. La ingurgitación de las venas cervicales, tanto la yugular profunda como las superficiales, es un signo de s. mediastinal que podría estar producido por un

bocio endotorácico, si la ingurgitación se agrava al elevar los miembros superiores en posición vertical se fortalece dicho diagnóstico ( **signo de Pemberton**). No es infrecuente hallar una mácula hipomelánica ( **vítiligo**) sobre la topografía tiroidea como un signo de tiroiditis autoinmune.

## Palpación

La palpación es el paso mas importante de la semiología tiroidea, con ella definiremos no solamente de bocio sino tambien si es dolorosa, las características de la superficie glándular, presencia de



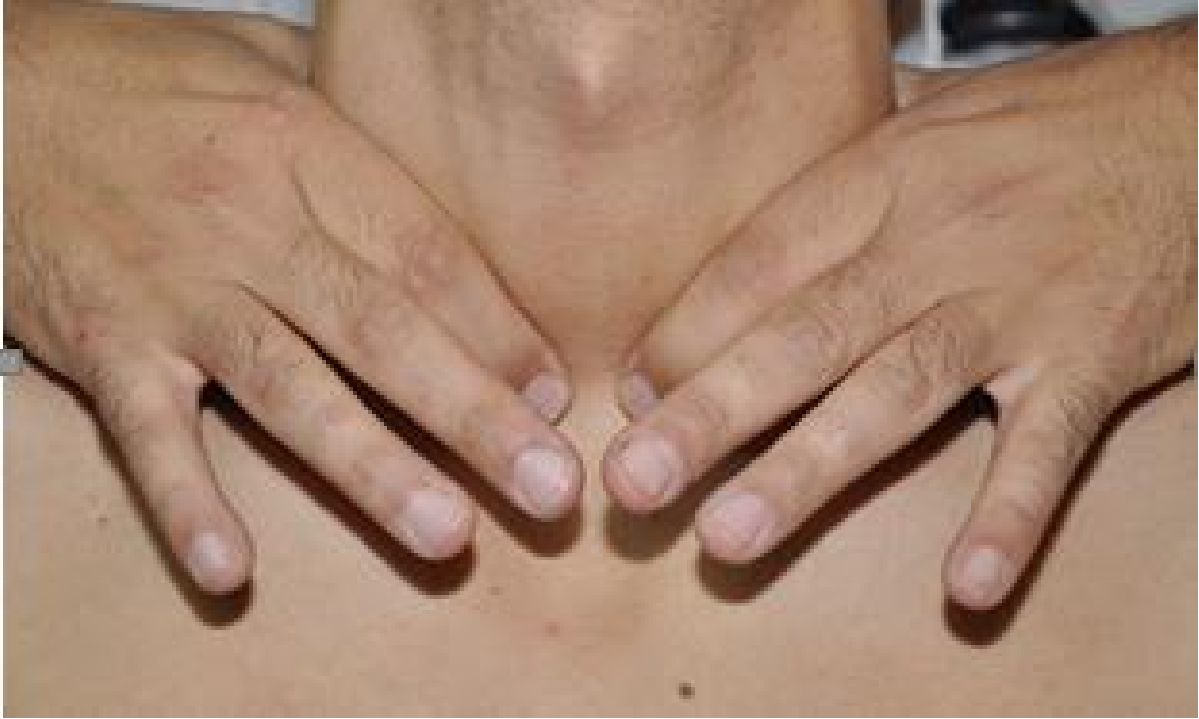nódulos, crecimiento simétrico o no y otros aspectos de importancia.

La palpación será bimanual y posterior, colocando ambas manos rodeando el cuello, con los pulgares hacia atrás y los demás dedos hacia delante, siguiendo los siguientes pasos:

- 1- **Búsqueda del istmo:** con los dedos índices y medios unidos se palpa inicialmente el cartílago tiroideo para después bajar por la línea media hasta palpar el cartílago cricoides y los anillos traqueales. A nivel del 3 er. anillo , por encima de la horquilla esternal y en una posición medial a las inserciones del esternocleidomastoideo se ubica el istmo. Probablemente en la mayoría de los casos la búsqueda del istmo es mas factible realizarla solo con los índices, debido al tamaño pequeño de esta parte de la glándula y el escaso espacio anatómico para ubicar los dedos palpatorios.

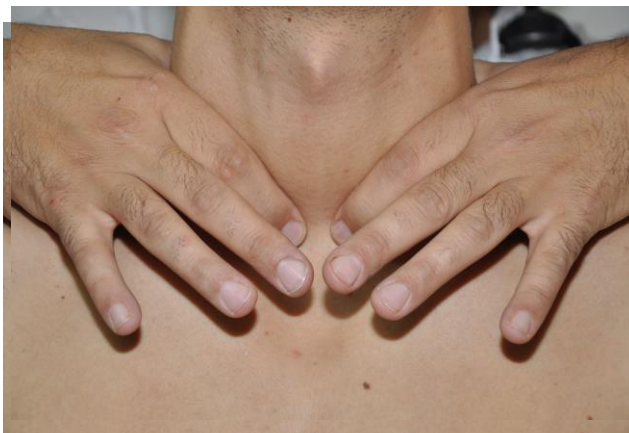

- 2- **Palpación de los lóbulos:** Los mismos dedos se desplazan hacia los laterales palpando con una semiflexión de los mismos, imprimiendo una leve presión en la búsqueda del lóbulo, primero de manera directa, en reposo, luego haciendo deglutir al paciente.



Los dedos tomarán una dirección por dentro de los haces del músculo ECM. Durante la deglución la tiroides asciende y luego desciende, siendo esta la oportunidad para “engancharse” al lóbulo hipertrofico o a la formación nodular. En la mayoría de los casos la palpación se sensibilizará utilizando los dedos índices unidos a modo de “cuchara”, imprimiendo un movimiento ascendente coordinado con la deglución. *La utilización de los dedos índices para sensibilizar la palpación tiroidea no está contemplada en la maniobra clásica descrita por De Quervain.*

- 3- La palpación tiroidea se completa palpando las **cadena ganglionares** latero y pericervicales al igual que las de la región supraclavicular.



Una vez ubicada la tiroides en alguno de sus aspectos (lóbulos o istmo) se deben valorar:

- a- sensibilidad**
- b- superficie**
- c- movilidad a la deglución**
- d- forma**
- e- consistencia**
- f- tamaño**
- g- ubicación**

Estas maniobras se pueden repetir hasta estar seguros de haber realizado un examen completo. La interacción con el paciente, tanto inicialmente explicándole en qué consiste la maniobra, como interrogándolo sobre dolor o incomodidades, nos servirán para sacar conclusiones u orientaciones diagnósticas. Recordar que la **semiología de la tráquea y del aparato cartilaginoso hioideo** acompaña a la semiología tiroidea siendo de particular reelevancia ante el hallazgo de una tiroides patológica.

### ¿ Que hallazgos podríamos encontrar en la palpación tiroidea?

En primer lugar es útil recordar que **normalmente no debería palparse, ni tampoco observarse** una deformación de la región cervical debido a una tiroides normal. Se podría conceder la posibilidad de que se palpe una tiroides normal durante la adolescencia o en el embarazo, igualmente en ambos casos esta situación gatillarían un reaseguro bioquímico y morfológico sobre su normalidad. Quizás la situación mas frecuente de tiroides normal palpable sean aquellos cuellos de pacientes longilíneos o adelgazados con fácil acceso palpatorio. La ausencia de una tiroides palpable puede ocurrir también frente a un **bocio endotorácico**, que puede en ocasiones, palparse al final de la deglución, buscando el polo superior lobar profundamente en el estrecho cervical superior. En casos de grandes bocios e hipervascularización, como la Enf. De Graves, puede hallarse un **frémito** sobre los lóbulos tiroideos, habitualmente acompañado de la auscultación de un soplo. La Tiroiditis de Hashimoto da la sensación de un **bocio firme**, habitualmente irregular, El cáncer anaplásico, es un **bocio pétreo** casi inmóvil a los movimientos deglutorios. La presencia de **dolor** es característica de la Tiroiditis subaguda o de las Tiroiditis agudas bacterianas. Una prolongación superior y medial del bocio ocurre en la enfermedad de Graves como expresión de una **pirámide de Lalouette** palpable. Describiré con mas detalle dichos hallazgos en el apartado sobre semiología del bocio.

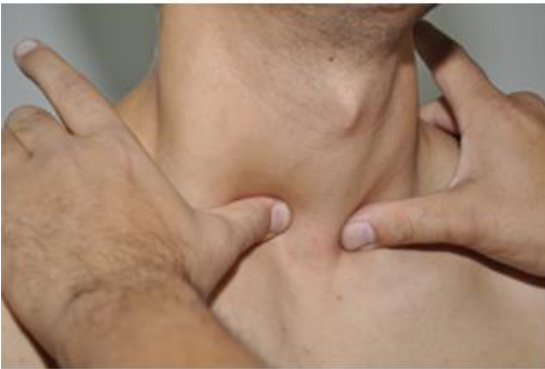### Auscultación

Se debe apoyar la membrana del estetoscopio sobre la topografía tiroidea a la búsqueda de un **soplo** originado en la hipervascularización glandular ( soplo cirsoideo). Este signo se observa en la Enfermedad de Graves, generalmente en bocios grandes.

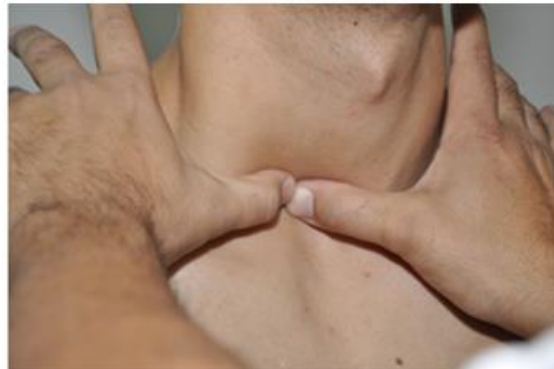### **Otros técnicas semiológicas :**

**Técnica de Lahey:** Es anterior y bimanual. El examinador se coloca por delante del paciente y, con el pulgar , desplaza el lóbulo tiroideo y la tráquea, hacia el lado opuesto ( 1er tiempo de la maniobra de Lahey), con el objetivo de que la otra mano, en forma de pinza, entre el pulgar y el resto de los dedos, que “envuelven” al músculo esternocleidomastoideo, puedan sujetar y palpar el lóbulo contrapuesto. Es de utilidad hacer bajar al mentón al momento de la maniobra, siempre haciendo deglutir al paciente.

**Técnica de Crile:** También es anterior y bimanual. El paciente debe permanecer de pie, frente al médico quien coloca los dedos de ambas manos detrás del cuello y con ambos pulgares por delante trata de palpar toda la superficie de la glándula.

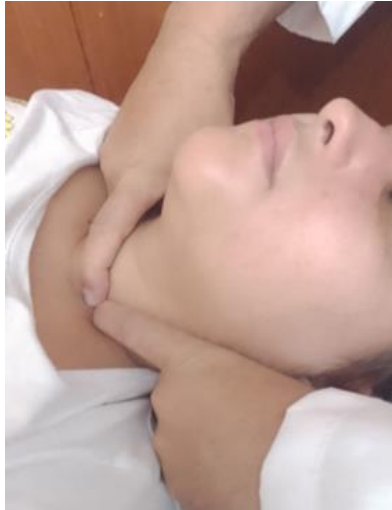

*Maniobra de Lahey*



*Maniobra de Crile*

**Maniobra de Cano Gómez :** ( *Maniobra desarrollada y propuesta por el Prof. Dr. Reynaldo Gomez.*)  
Frente a la duda de un bocio de proyección endotorácica o ante la presencia de un nódulo en el polo inferior de los lóbulos tiroideos, puede resultar útil acostar al paciente en una camilla, extender la cabeza levemente y , con el explorador ubicado a la cabecera del mismo, palpar bidigitalmente la glándula con la técnica de De Quervain adaptada a la posición de la persona explorada.



Palpación tiroidea en decúbito dorsal  
Maniobra de Cano Gómez

**Cuadro de valoración Semiológica del bocio:**

<b>Peso Calculado por palpación</b>	<b>Valoración de la magnitud</b>	<b>Valoración según las veces que supera lo normal</b>	<b>Valoración del bocio según la OMS</b>
20 gramos	normal	normal	normal o 0 a ( no palpable)
20-30 gramos	Bocio leve	Por 2 veces el tamaño normal	Grado 0a ( palpable con dificultad), o 0b
30 a 60 gramos	Bocio moderado	Por 3 veces el tamaño normal	Grados 1 y 2
60 a 100 gramos	Bocio grande	Por 4 veces el tamaño normal	Grado 3
Mas de 100 gramos	Bocio "Gigante"	Por 5 veces ,o mas, su tamaño normal	Grado 4

(Efrain Salvioli. Cuadernos de Semiología 2015)

Lo habitual es que la glándula tiroidea no se palpe, si se palpa (como ocurre en sujetos delgados, o adolescentes o embarazadas) es indolora, móvil a la deglución, de superficie lisa y de tamaño acorde a su peso anatómico (20 gr.).

## Capítulo 6

# Semiotecnia del aparato respiratorio

### La observación

Es, básicamente, la observación del tórax del paciente. Para ello lo ideal es que se encuentre en posición sentada, pero este aspecto dependerá de las posibilidades y de las características de la enfermedad de base que presente el examinado. De estar sentado, se le indica que coloque ambos miembros superiores relajados al costado del tórax, apoyando sus manos sobre sus muslos, la cabeza erguida mirando hacia adelante. Esta posición nos permitirá observar aspectos anatómicos estáticos y, fundamentalmente, los modificables con la mecánica respiratoria.

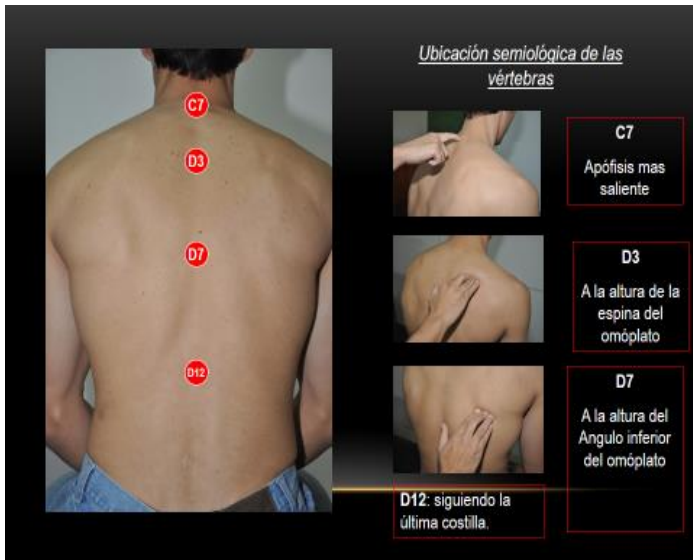Observar el tórax implica mirarlo en todos sus flancos, de tal manera que el examinador debe adoptar distintas posturas, siempre cómodas y adecuadas, que lo obliguen a diferentes miradas sobre el tórax, esquemáticamente diríamos que hay que observar su cara anterior, los laterales y la posterior. Es de ayuda, al examinar las caras laterales que el paciente coloque sus miembros sobre su cabeza a los fines de una más completa inspección, aunque no siempre es necesario este gesto.

Es de buena práctica realizar una inspección anterior sentado frente al paciente, dándonos el tiempo necesario para ambos tiempos semiotécnicos, la inspección pasiva y la activa.

**Inspección pasiva:** Los pasivo de este tiempo es la ausencia de indicaciones al paciente de que realice algún movimiento, por un lado, y por el otro, que nuestra atención estará dirigida a aspectos estáticos del tórax. Es aquí donde se responden preguntas vinculadas con la forma del tórax, su simetría, las características de la piel y los tegumentos torácicos, se realiza una primera inspección mamaria y un reconocimiento de la anatomía de superficie torácica.

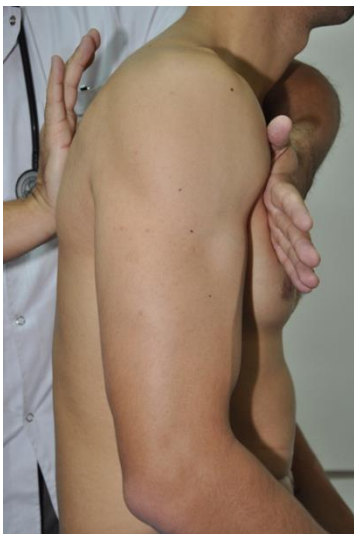La **Inspección activa**, es el tiempo semiotécnico en el que el explorador atiende a los cambios en la forma del tórax en relación a sus movimientos respiratorios. En un primer tiempo se observan los movimientos respiratorios espontáneos del paciente, no siendo este el momento adecuado para valorar la frecuencia respiratoria ya que la atención estará dirigida a valorar los cambios en la forma y movilidad del tórax. En un segundo tiempo se indica al paciente que inspire y espire de manera forzada y amplia. Otras indicaciones como toser, cambios de posición corporal o de los miembros podrán estar también presentes de acuerdo a lo que se quiera observar y buscar como anomalía presunta.

## La Palpación



Se ha propuesto comenzar la palpación torácica con una maniobra parecida a la maniobra “del escultor” abdominal, es decir con un gesto superficial, sin presión, que recorra el tórax por segmentos y áreas. No es como nosotros comenzamos este momento semiológico, pero en ocasiones, y de manera dirigida a lo observado, nos fue útil su realización.

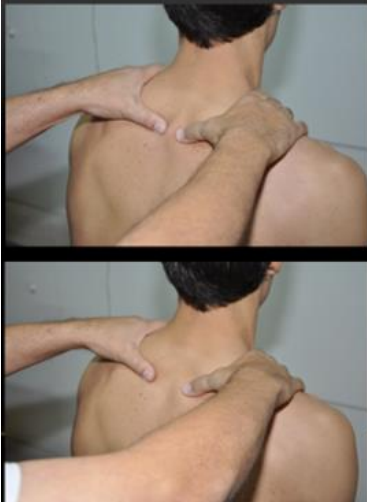
Lo primero es colocarse por detrás del paciente, de pie, estando el paciente



sentado, en esta posición se realiza el primer paso palpatorio que es la búsqueda de la valoración de la elasticidad.

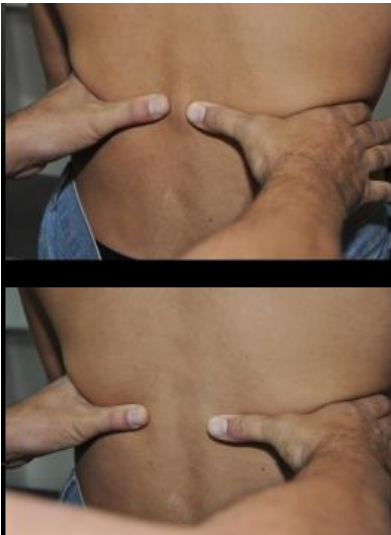
**Elasticidad del tórax:** se realiza de manera bimanual, colocando el talón de una mano en la zona media de un hemitórax y el otro, a la misma altura, en la cara anterior. En esta posición se realiza una firme y delicada presión progresiva de ambos talones de la mano en un gesto de “acercamiento” de los mismos, valorando la presencia o no de dificultad en comprimirlo. La misma maniobra se realiza en ambos hemitórax y en la región medioesternal. Estos tres tiempos semiotécnicos palpatorios requieren de cambios de posición y orientación del explorador a los fines de una mejor percepción de la elasticidad, de esta manera el semiólogo se posiciona por detrás y en los laterales del paciente a los fines de lograr una mejor técnica exploratoria.

**Amplexación o Excursión de vértices:** Estando por detrás del paciente, se colocan ambas manos del examinador sobre el hueco supraclavicular, con los 4 últimos dedos juntos, dejando ambos pulgares sobre la cara posterior torácica, rodeando por detrás y a distancia al cuello. La presión que se debe ejercer deben ser firmes, “mimetizadas” con los vértices torácicos pero nunca deben oponerse a la excursión de los mismos por exceso de presión. Los brazos del examinador deben estar lo suficientemente relajados como para que los sutiles movimientos respiratorios del paciente



sean percibidos como un cambio de posición de las manos y los miembros superiores de quien examina. Ambos miembros superiores deben ser iguales en su ángulo de flexión, posición con respecto a ambos cuerpos y firmeza de presión , a los fines de que la comparación de los movimientos entre ambos hemitórax sea asertiva. Una vez posicionadas de manera correcta las manos examinadoras se indica al paciente que inspire profundamente. La mirada del explorador debe estar atenta a la separación de ambos pulgares que debe ser simétrica e igual. A los fines de sensibilizar la maniobra se puede realizar un pliegue cutáneo entre los pulgares y observar durante la inspiración su desaparición.

**Amplexación de bases:** El verbo amplexar tiene un significado emparentado con el de abrazar. Y es en la amplexación de bases donde cobra relevancia la etimología verbal. El examinador, colocado por detrás del paciente, preferentemente “en cuclillas” o en una posición suficientemente cómoda como para realizar la maniobra, fija ambas manos en las bases de ambos hemitorax, de manera simétrica e igual en sus características semiotécnicas. Las manos abrazan de esta manera las bases del tórax, a nivel de las últimas costillas palpables, y se disponen a valorar los cambios y simetrías del movimiento generado por la inspiración profunda. Las manos deben apoyarse con el borde de los



dedos pulgares e índices que cobran la forma de un semicírculo, sin apoyar, preferentemente, el resto de la mano ( aunque también podría utilizarse como variante semiotécnica aplicar la cara palmar de ambas manos al igual que , en la misma posición, dirigir los dedos hacia arriba). Para ello se indica al paciente inspirar profundamente, tal cual lo hicimos con los vértices, y se valora el distanciamiento entre los dos dedos pulgares. Al igual que en los vértices, se puede sensibilizar la maniobra haciendo un pliegue a los fines de observar durante la inspiración profunda su desaparición o disminución, mientras se alejan los pulgares y se mensura dicha separación.

**Vibraciones vocales:** El análisis de la percepción de la vibración de las cuerdas vocales (VV) sobre la superficie del tórax es un paso inexcusable de la semiología torácica. La maniobra consiste en apoyar la cara palmar de los cuatro últimos dedos dispuestos todos juntos de manera secuencial y ordenada de tal manera de poder valorar dicho signo en toda la superficie torácica. Al paciente se le indica que diga , y repita, en voz serena pero firme una palabra que estimule la vibración vocal cordonal, por ejemplo, y de manera clásica la palabra “treinta y tres” o “carretera”. Lo que se siente

es similar a un “ronroneo” felino de baja intensidad o a un motor lejano. Dicho cimbreo es de baja amplitud y de alta repetición. Los tiempos semiotécnicos los sugerimos de la siguiente manera:

**Cara posterior:**


- 1) Se explora desde el vértice pulmonar del pulmón derecho hasta su base, a lo largo del “corredor” entre la columna vertebral y el omóplato. Ante cada emisión de sonido del paciente, se valoran las características semiológicas de la vibración y a su término se desciende hasta una altura en que permita seguir valorando las VV sin saltar ni omitir espacios anatómicos entre los niveles de descenso. Al llegar a las bases se cambia la posición de las manos y se valoran las vibraciones vocales con el borde ulnar (o cubital) a los fines de determinar la altura en que se halla la base pulmonar. Esta secuencia podría tener dos momentos: el primero en el que se palpa hasta la desaparición de las VV seguido de la búsqueda del nivel de las bases con el borde cubital de la mano palpatoria, iniciando esta última maniobra algo por arriba de la desaparición de las vibraciones, sobre una zona antes explorada y en la que se reconoció la presencia de VV.
- 2) Se realiza la misma maniobra en el pulmón izquierdo con la misma mano exploratoria que se utilizó con el hemitórax derecho y con la posición y dirección de la mano igual y simétrica.
- 3) Se comparan las VV de ambos hemitórax descendiendo en “Z” o en “Guarda Inca”.

Estas maniobras buscan valorar la presencia o ausencia de VV, aumento o disminución de las mismas, al igual que sus características, y fundamentalmente, detectar asimetrías.



**Caras laterales:**





Se le indica al paciente que coloque los miembros superiores por encima de su cabeza y se realiza la maniobra primero en un hemitórax, siguiendo la línea media axilar y luego en el otro, para finalmente realizar una comparación entre ambos, utilizando la misma mano y valorando de manera alternante los distintos niveles de la cara lateral hasta su desaparición. (Imagen)

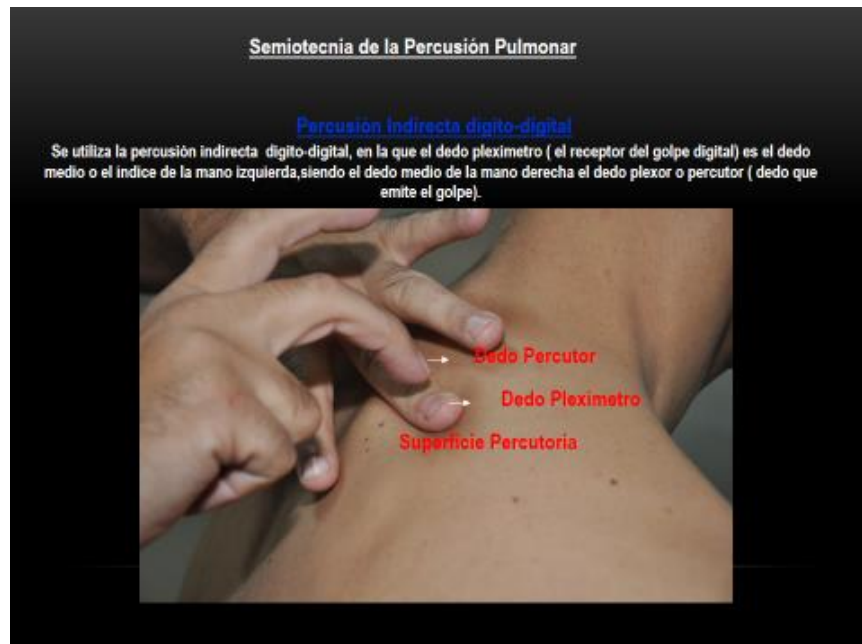Palpar de manera simultánea, con ambas manos en sendos hemitórax, podría ser una variante semiotécnica, pero nosotros lo reservamos como una maniobra complementaria a la anterior para sensibilizar la maniobra o confirmar hallazgos, haciendo primar el concepto y la práctica de que la valoración sensorial debería hacerse con la misma mano palpatoria.

#### **Cara anterior:**

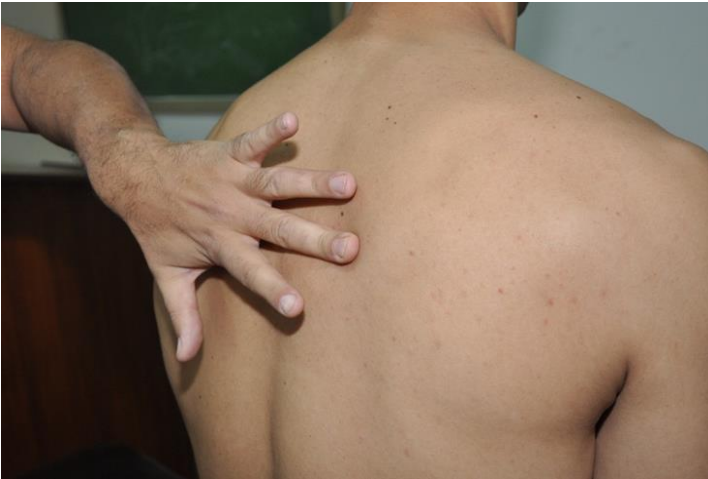Se puede hacer desde adelante o desde atrás, la técnica es igual que en las otras caras. Se comienza en la región subclavicular hasta la desaparición de las vv por el borde superior hepático o la zona cardíaca, y se comparan ambas caras anteriores.

## **Percusión**

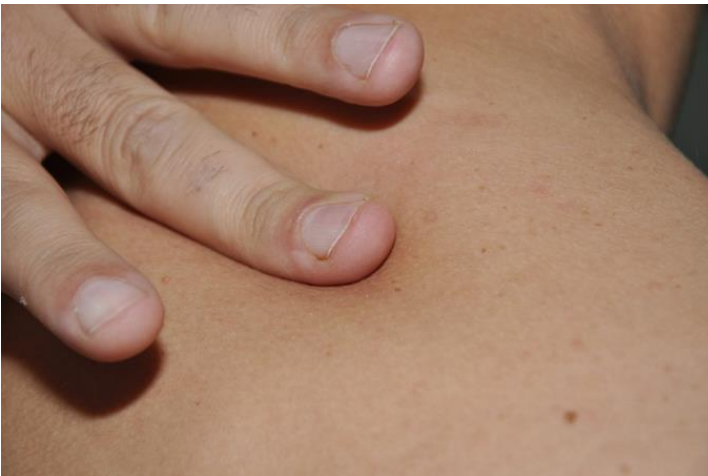Características generales de la percusión pulmonar



El dedo plexímetro debe ajustarse de manera firme sobre un espacio intercostal, hecho en ocasiones de difícil realización ya que depende del panículo adiposo presente. El talón de la mano y el resto de



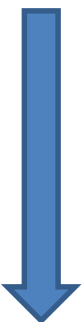
los dedos deben estar “libres”, no apoyados sobre el tórax a los fines de no modificar la sensación vibratoria y sonora derivada de la percusión.



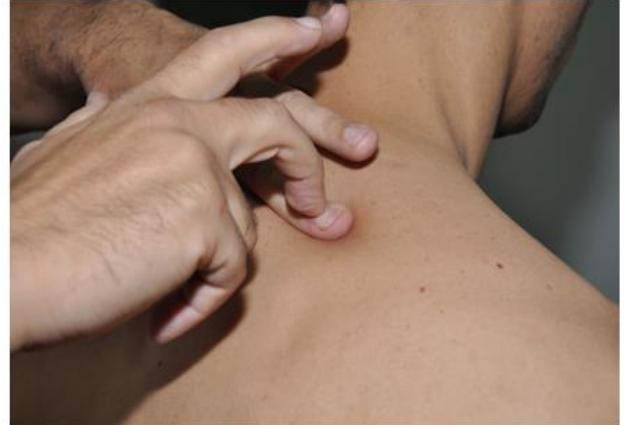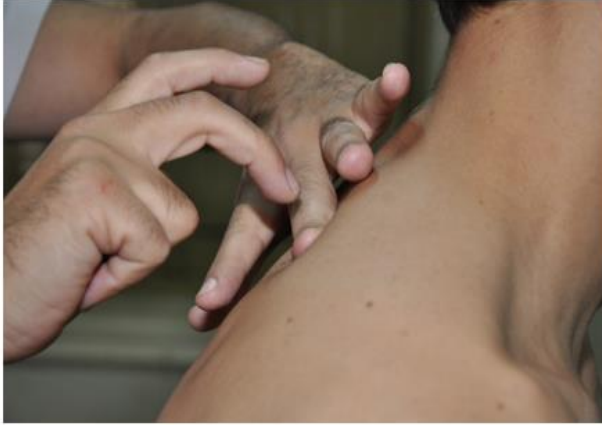Con el paciente aún en posición sentada, en la misma actitud que para la inspección, el examinador comienza por el examen de las playas pulmonares en su cara posterior, luego las laterales y por último realiza una percusión anterior.

**Cara posterior:**

Se sigue la siguiente secuencia semiológica:

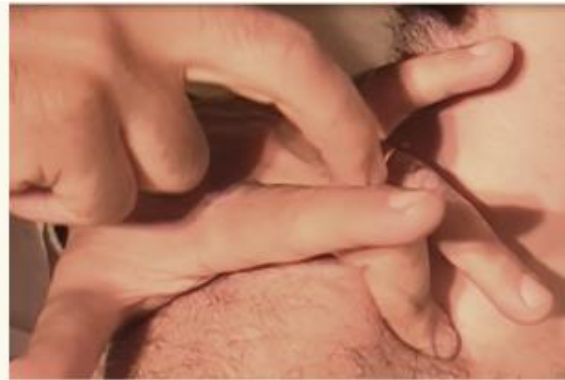
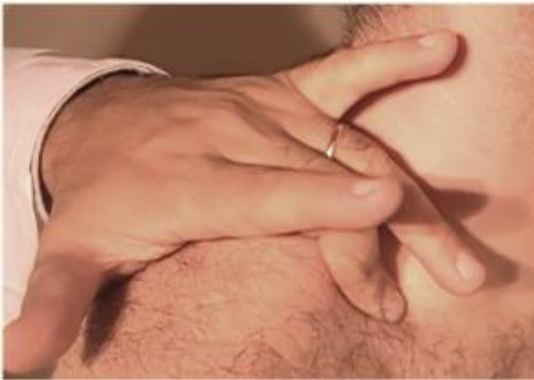
- a) Percusión del hueco supraclavicular. (Y su comparación con el lado contralateral.)
- b) Percusión de los campos sonoros apicales. (Y su comparación con el lado contralateral.)
- c) Percusión de la cara posterior del tórax.
- d) Delimitación percutoria de la base pulmonar.
- e) Valoración de la Excursión de las bases.
- f) Percusión comparativa entre ambos hemitórax.
- g) Percusión de columna vertebral dorsal.



Los huecos supraclaviculares, los campos apicales y la percusión de clavículas pueden realizarse en un mismo tiempo semiotécnico, es decir el lado derecho e izquierdo de manera sucesiva.

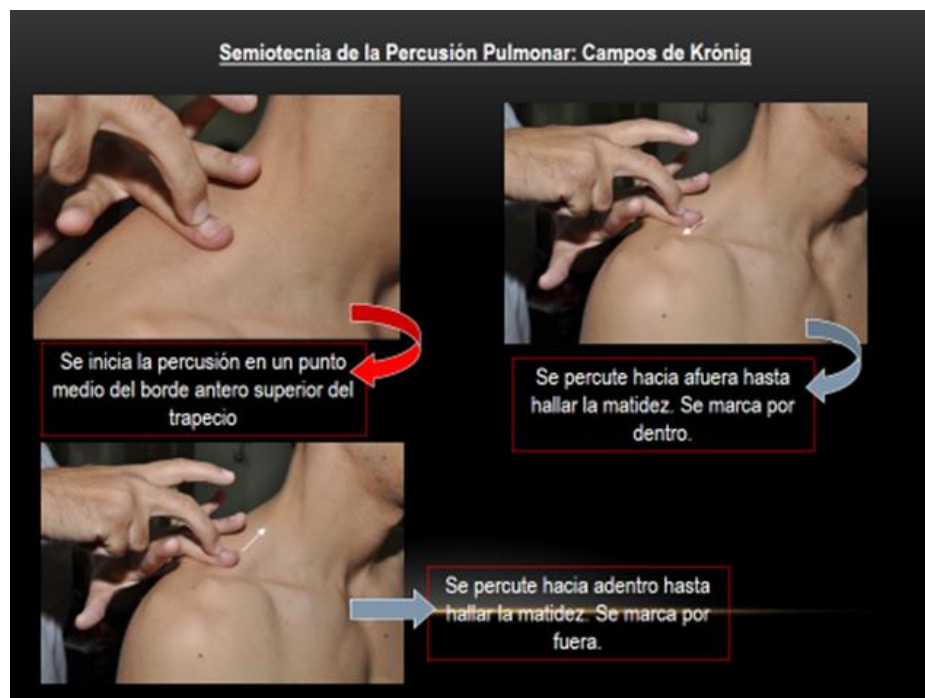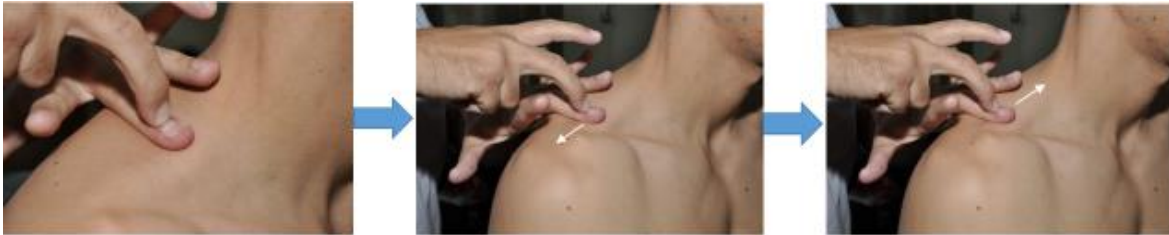El **hueco supraclavicular**, al igual que los campos apicales, es la expresión semiológica de los vértices pulmonares. La forma de percusión que elegimos para explorarlo es la llamada *ortopercusión*.



Maniobra bidigital, en la que el dedo medio oficia de plexímetro adoptando una posición en “L” invertida flexionándose a nivel de la articulación interfalángica proximal formando un ángulo recto al tiempo que se presiona la punta digital con firmeza en la zona media del hueco. Una vez posicionado y direccionado el dedo plexímetro, se percute sobre el dorso de la extremidad distal de la primera falange con una técnica percutora e intensidad igual a la de la percusión pulmonar.

El **campo sonoro apical** no tiene límites exactos y precisos, son áreas que representan los segmentos apicales de ambos pulmones, pero hallándose en el vértice de cada hemitórax, se extienden desde la región dada por el borde superior del músculo trapecio, extendiéndose como un manto hacia la región del hueco supraclavicular. Por dentro su límite en general es la apófisis

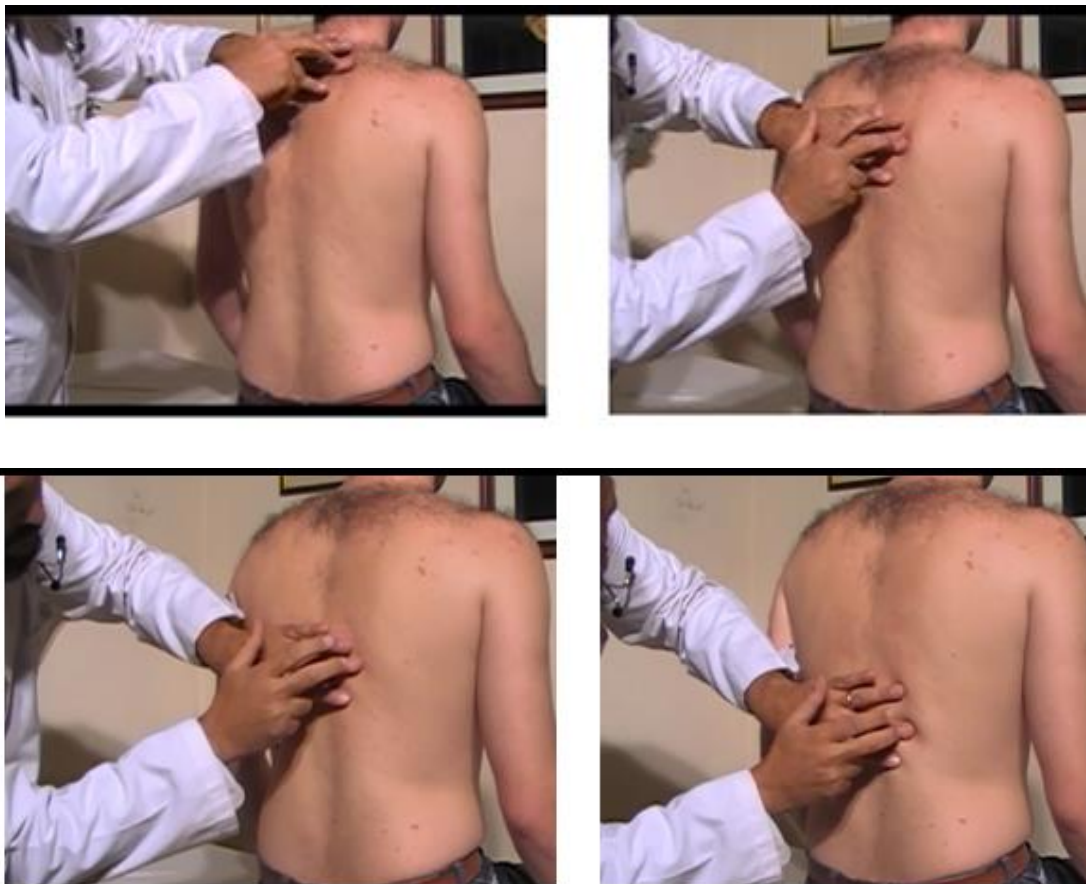
espinosa más saliente y por fuera la saliencia acromioclavicular. Los campos sonoros apicales, si bien pueden variar en la extensión de su área en relación a la constitución del paciente, deben siempre estar presentes, ser simétricos y homogéneamente sonoros.



La **percusión de los campos pulmonares** sigue la siguiente secuencia: Percusión del campo pulmonar de un lado, con la determinación del nivel de la base pulmonar para, finalmente, valorar su la excursión de la misma. Hecha dicha secuencia en un lado, se procede a realizarla del lado contrario, para, por último, realizar una comparación.

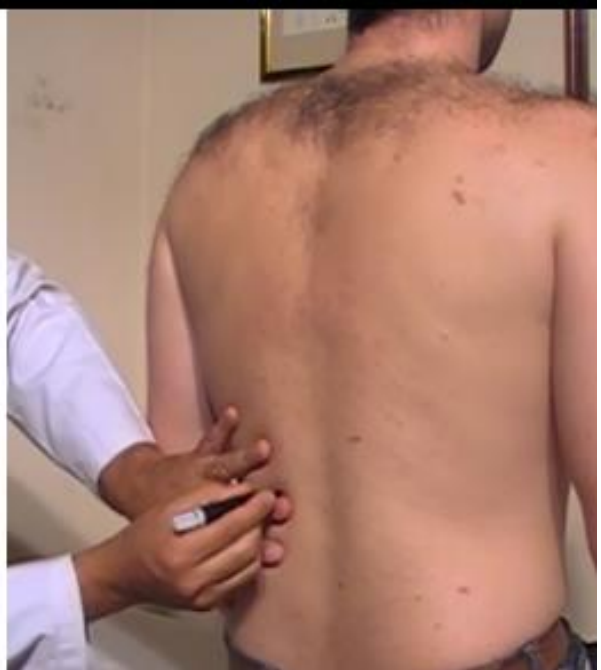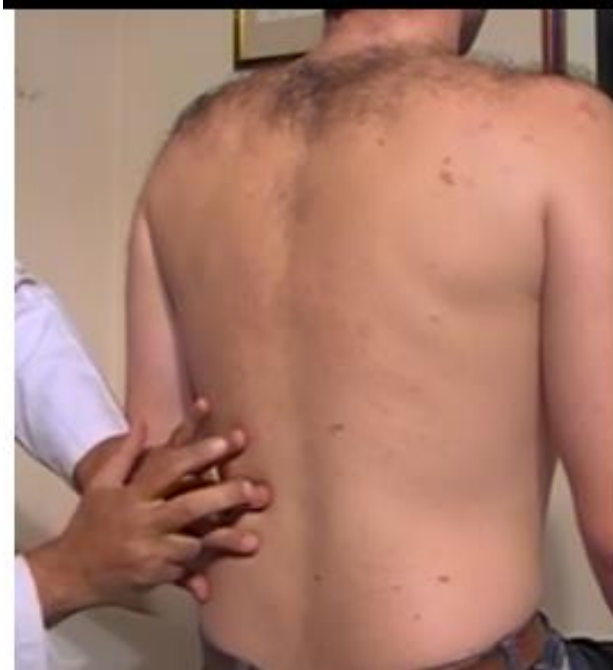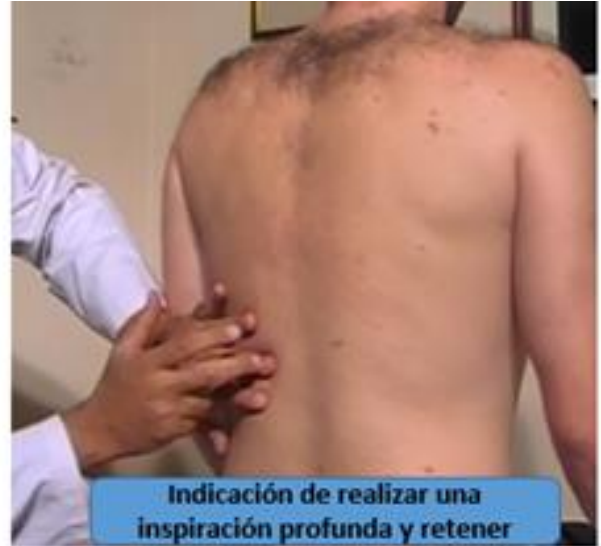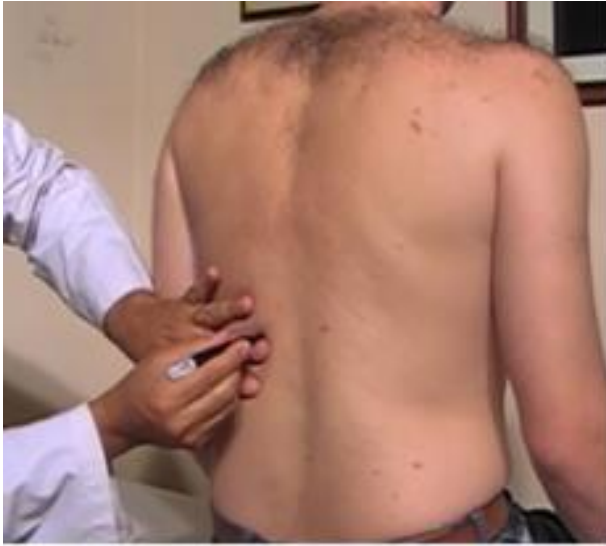Se percute a lo largo de una línea que se extiende entre la columna y el borde interno del omóplato. Se inicia en la parte superior, inmediatamente por debajo del CSA homolateral. Se realiza con una maniobra digito-digital clásica, con un golpe percutor fuerte y firme único o doble. Clásicamente, la

recomendación es percutir en los espacios intercostales, pero no siempre se pueden detectar de manera fidedigna. Nosotros optamos por percutir de manera secuencial sin dejar espacios entre las áreas percutidas. Así se desciende hasta hallar el cambio de sonoridad a matidez o submatidez, dejando el dedo sobre el área de cambio. Se deja una pequeña y suave marca con tinta hidrosoluble o con un lápiz dermográfico por encima del borde digital, así se delimita la **base pulmonar**.



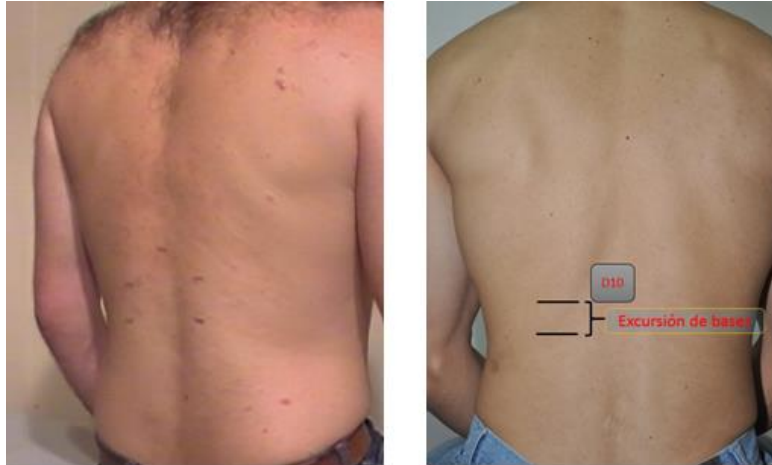*Secuencia percutoria de los campos pulmonares posteriores*

Manteniendo el dedo en dicha área se indica al paciente que realice una inspiración máxima forzada y que mantenga la respiración por unos segundos (que “cuenta mentalmente hasta cinco”), para seguir percutiendo hacia abajo, notando que lo mate o submate se convierte en sonoridad y que al seguir descendiendo en la maniobra volvemos a encontrar matidez o submatidez. Realizamos una segunda marca por encima del dedo detenido en el área de cambio percutorio, delimitando la base.



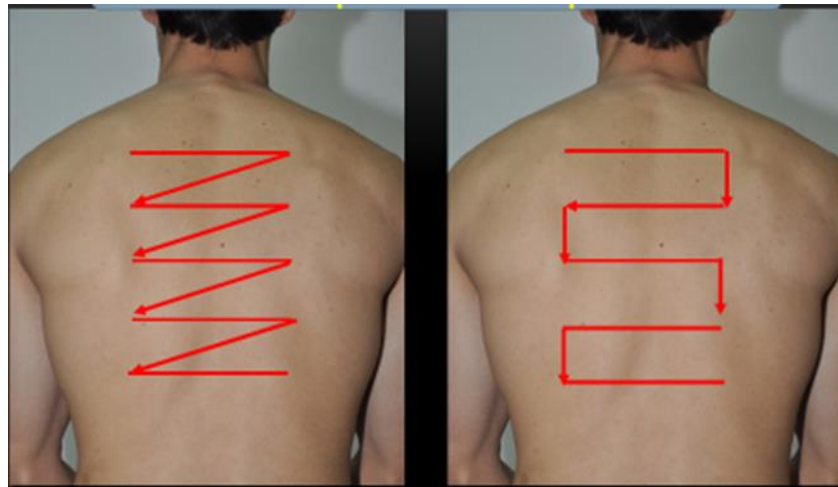*Secuencia percutoria de búsqueda de excursión de bases*

Esa franja de sonoridad entre ambas marcas es la que representa la **excursión de las bases pulmonares** durante la inspiración, la que normalmente es de 5 cm aproximadamente, pero nuevamente, lo más importante a observar es que estén presentes, sean sonoras y simétricas en relación al contralateral.

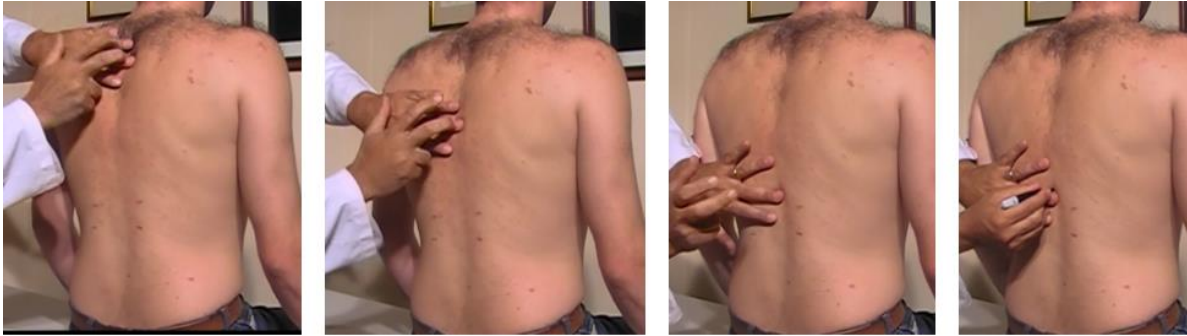

*Delimitación dermatográfica de la excursión de bases*

Comparación de los campos pulmonares: Ya comparados los campos sonoros apicales y la extensión de la altura de la excursión inspiratoria de las bases por simple mensuración centimétrica, se busca la comparación percutoria de ambos campos pulmonares. Para ello comparamos uno con otro lado, con, a diferencia con la percusión inicial, preferentemente con un solo golpe percutor por lado, siguiendo, al igual que con las vibraciones vocales, la forma de una zeta o en "guarda inca"



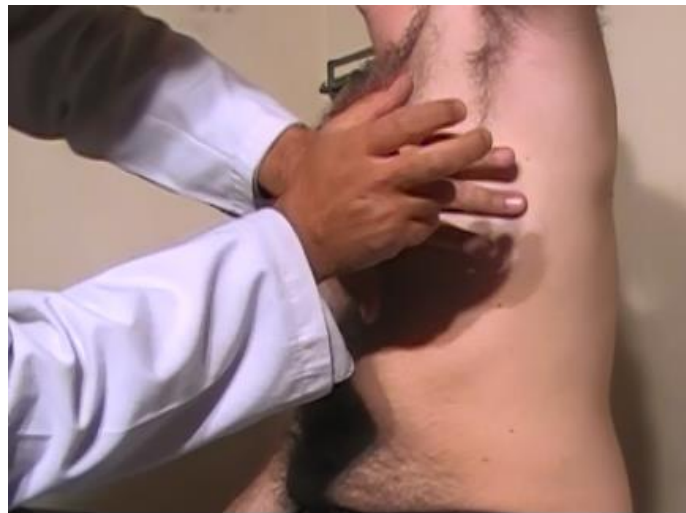La percusión de la columna representa el último paso de la secuencia percutoria de la cara posterior, representa la expresión semiológica de procesos tanto vertebrales, pleurales, parenquimatosos pulmonares e ,inclusive mediastinales. Se percute colocando el dedo por debajo de la apófisis espinosa, con técnica bidigital clásica (la técnica percutoria unidigital o sin dedo plexímetro se reserva para búsqueda de dolor sobre la columna) desde la 7ma.cervical, hasta hallar matidez ( o submatidez), que habitualmente es a nivel de la 11va vértebra dorsal.



*Percusión de columna vertebral*

**Caras laterales:**

Percusión; Si bien el paciente persiste en posición sentada, se le solicita que coloque ambos miembros superiores por encima de su cabeza. De esta manera se percute primero un lado, siguiendo la línea medio axilar, colocando en lo posible el dedo plexímetro en cada espacio intercostal hasta percibir la desaparición de la sonoridad pulmonar y su reemplazo por la matidez hepática o el timpanismo abdominal (colónico o gástrico).

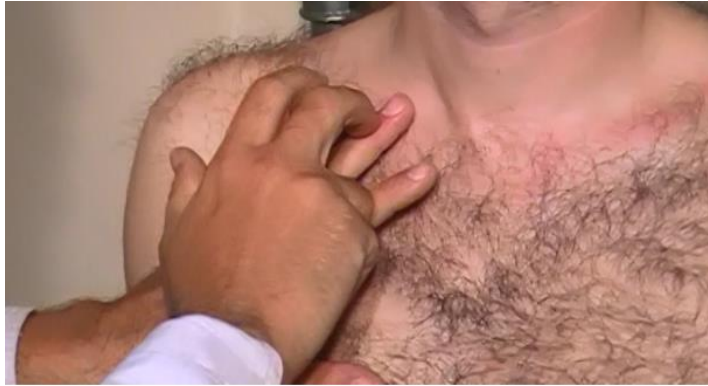

*Percusión de caras laterales del tórax*

**Percusión de la cara anterior del tórax:** comprende la percusión clavicular, la percusión del esternón y la del campo pulmonar.

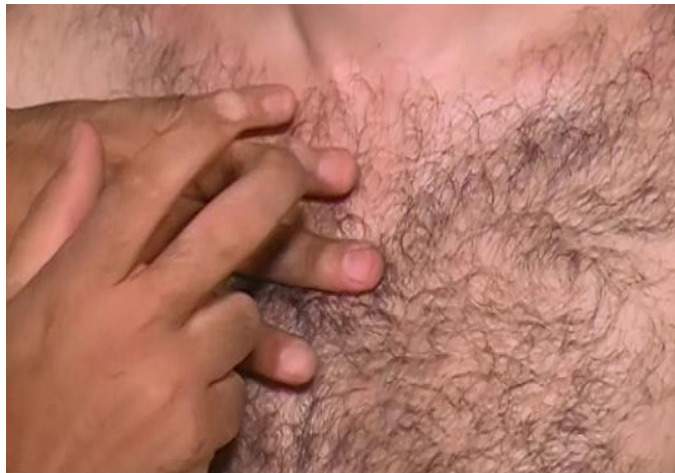Las clavículas se percuten con la técnica bidigital (se propone también la forma unidigital directa), comenzando en la zona media, buscando su sonoridad primero hacia la articulación esterno clavicular y luego hacia la acromio clavicular. Debe ser sonora a lo largo de sus dos tercios internos. Debe compararse con la contralateral, preferentemente en el mismo tiempo semiológico, ya que ambas expresan la sonoridad de los segmentos apicales de ambos pulmones.





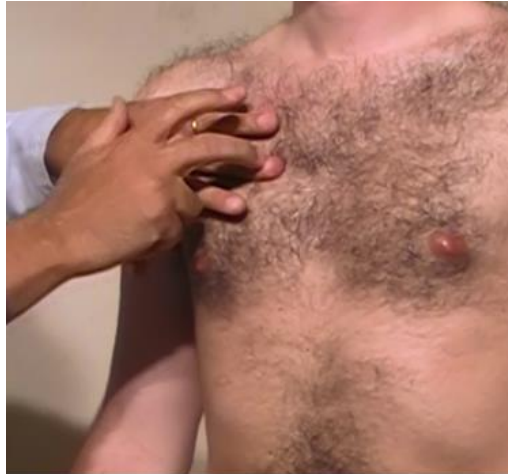*Percusión de clavículas*

La percusión del esternón comienza en la horquilla y finaliza en el comienzo del apéndice xifoideo. Los dos tercios superiores son sonoros, hallándose la submatidez o matidez correspondiente a la proyección cardíaca o hepática, depende la constitución del examinado.



*Percusión del esternón*

La percusión del campo pulmonar anterior: Se sigue la línea medioclavicular, se apoya el dedo, en lo posible, en el espacio intercostal y se percute hasta el reemplazo de la sonoridad pulmonar por la submatidez hepática o cardíaca (en ocasiones por la cámara gástrica). Una vez delimitadas las bases en su cara anterior se procede a comparar ambos campos.

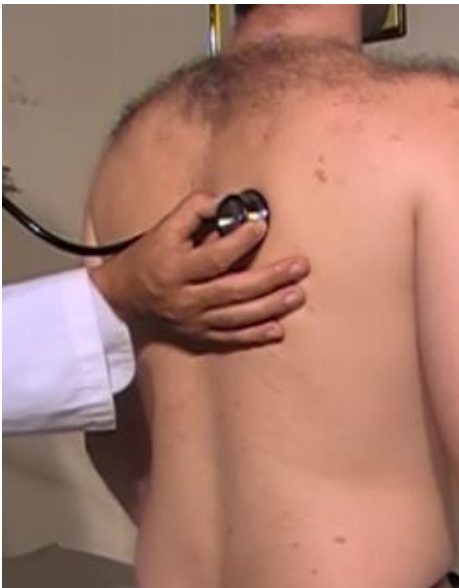

*Percusión de la cara anterior del tórax*

## Auscultación

En posición sentada, se indica al paciente que respire suavemente por la boca tratando de no emitir sonidos evitables.

En la auscultación mediada por el estetoscopio ( que es la que recomendamos y realizamos), se apoya directamente sobre la piel, sin interposición ni en contacto con la prenda del paciente para no generar ruidos adventicios artificiales. Se aplica la membrana de manera adosada de manera completa sin dejar espacios entre el tórax y la superficie de la misma. La campana también puede ser utilizada en la caracterización de ciertos ruidos que se auscultan mejor con la misma que con membrana.



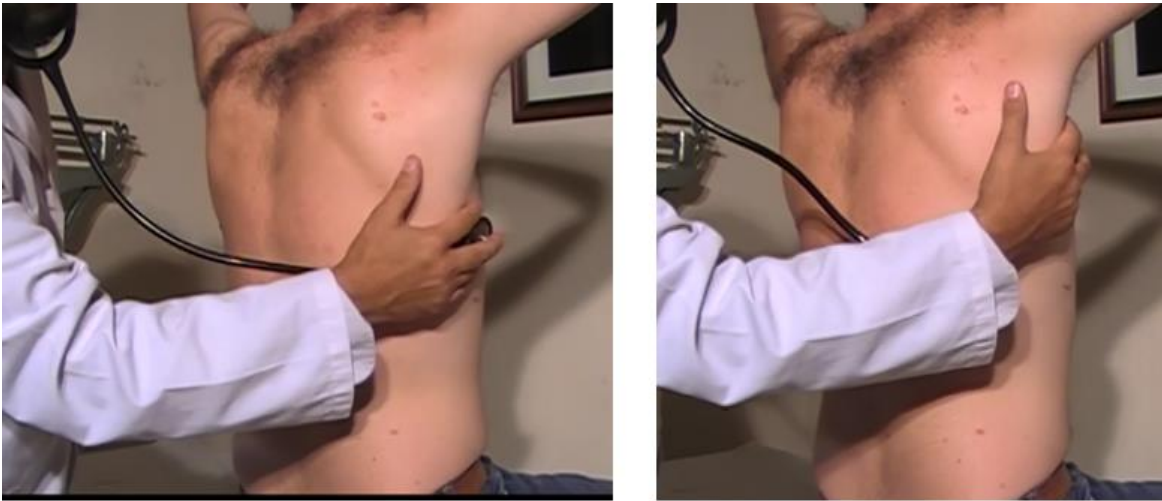La atención del examinador se dirigirá tanto al momento inspiratorio como al espiratorio. Solo luego de la espiración se desciende el foco auscultatorio a la zona inmediata inferior de la ya auscultada, no dejando espacios “en blanco” sin auscultar.

Es de buena práctica semiológica indicar durante el examen inspiraciones profundas, solicitar al paciente que tosa y auscultar las características de la voz ( tal cual se indicó para las V.V.), pero nosotros lo realizamos frente a la necesidad de aclarar una sospecha o ante una auscultación patológica en la que se quiera realizar un diagnóstico diferencial semiológico,.

Se comienza por la cara posterior, se sigue por las laterales y se finaliza por la cara anterior. Se cumplen los mismos pasos semiotécnicos que siguen las premisas de que se explore todas las áreas y se realicen comparaciones entre ambos hemitórax.

La auscultación de la cara posterior se inicia adosando firmemente la membrana a la cara anterior de los trapecios, luego se pasa a la región supraespinosa (interna y externa) y, finalmente se auscultan ambos campos pulmonares, en las regiones inter vértebro escapular e infraescapular.

Las caras laterales, con los brazos por encima de la cabeza, se auscultan colocando la membrana, al fondo de la región axilar, descendiendo por la misma y luego toda la región infra axilar.



***Auscultación de cara lateral y fondo de la axila (vértices pulmonares)***

La cara anterior, se ausculta siguiendo la línea medioclavicular hasta la zona de silencio respiratorio, que normalmente, se da por la presencia de la silueta cardíaca y/o el área hepática.

# Capítulo 7

## Semiotecnia Cardiovascular Central

La Semiotecnia Cardiovascular consiste en los siguientes pasos exploratorios básicos:

- 1) **Observación:**
  - a) *General*
  - b) *Búsqueda del Choque de Punta*
- 2) **Palpación:**
  - a) *Del Choque de Punta*
  - b) *Precordial General*
- 3) **Percusión:**
  - a) *Percusión del Punto Ventricular*
  - b) *Percusión del área cardíaca*
- 4) **Auscultación por áreas cardíacas:**
  - a) *Área Aortica*
  - b) *Área Pulmonar*
  - c) *Área Mitral*
  - d) *Área Tricuspídea*
  - e)

### **Observación**

La observación cardiovascular central implica la mirada atenta a la región precordial en búsqueda de expansiones generales o, más frecuentemente, segmentarias. La posición que recomendamos es con el paciente en decúbito dorsal sin almohada y el explorador sentado a la derecha del paciente, con una dirección de la mirada que alterna entre la frontal y la tangencial a la pared torácica.

Implica dos momentos de observación:

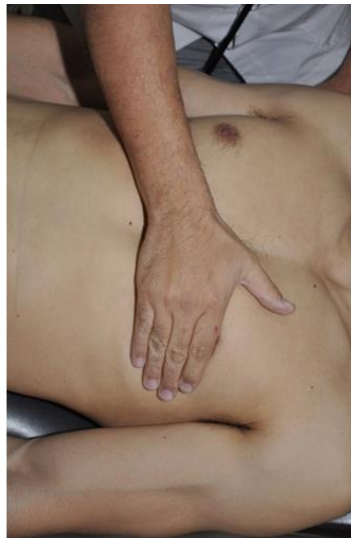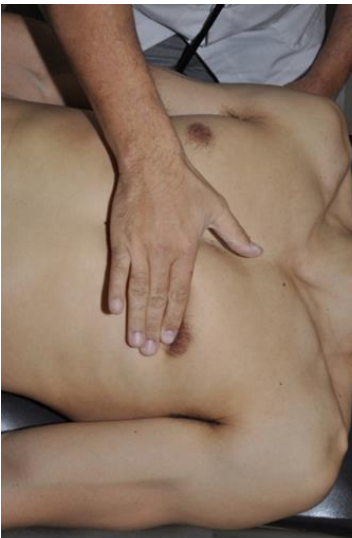a) En un primer momento se observa al tórax de manera general, prestando atención a los aspectos morfológicos. Este paso semiológico ya fue llevado adelante si se hubiese realizado anteriormente la semiología respiratoria. En este caso prestaremos atención a detalles que podrían hablarnos de patología cardiovascular. Luego observaremos con detenimiento los posibles movimientos del tórax en su región precordial buscando expansiones segmentarias o generales que nos hablen de latidos

patológicos. Se explora desde arriba hacia abajo todo el precordio, incluyendo las regiones para esternales.

b) En un segundo momento se observa buscando la elevación segmentaria del tórax correspondiente al choque de punta. La mejor posición es la acostada sin almohadas, en la que el observador adopta una posición tal que le permita dirigir la mirada de manera tangencial, al ras del tórax, sobre un área que abarca algunos centímetros de diámetro a nivel del 5to espacio intercostal sobre la línea medioclavicular. Se hace necesaria una iluminación que nos permita obtener, no solo nitidez, sino también poder percibir la sombra que indique una muy ligera expansión torácica del choque apexiano cuando no pueda ser fácilmente visible.

- Lo **normal** en la observación torácica es que no se halle otro latido más que el del choque de punta que se identifica en la mitad de las personas normales, fundamentalmente en pacientes jóvenes y/o delgados.
- Un latido negativo (de retracción) **normal** es el epigástrico, producto del descenso de la presión intraabdominal en la sístole ventricular.

### **La Palpación del Choque de Punta**



*tiempos palpatorios del choque de punta*

Ya sea porque la observación nos haya dado la ubicación del choque de la punta o con el objetivo de localizarla, en el caso que la inspección haya sido negativa, palpar el pulso apexiano es el próximo gesto semiotécnico.

Para ello tendremos en cuenta 3 maniobras, una de ellas optativa.

1) Palpación a mano llena: La mano palpatoria se ajusta

firmemente al tórax sobre la región del choque de punta (o donde se lo halla visibilizado). Se palpa con la cara palmar de los cuatro últimos dedos sobre el área de la punta cardíaca. Región del 5to espacio intercostal izquierdo. Debajo de la mamila masculina o por debajo del pliegue mamario femenino. (Tengamos en cuenta que esta maniobra nos permite detectar también otros latidos patológicos y frémitos.)

**Del libro de "Semiotecnia y Fisiopatología" de Egidio Mazzei:**

*"...El choque de la punta representa una sensación palpatoria compleja, formada por un levantamiento inicial lento y una especie de vibración terminal brusca. El levantamiento es causado por la sístole auricular y el comienzo de la contracción ventricular, mientras que la terminación brusca es ocasionada por el cierre de las válvulas auriculoventriculares."*

2) **Maniobra de "Localización"**: se realiza la palpación de una manera más específica con una **maniobra bidigital**, utilizando la cara palmar de la extremidad de los dedos medios e índice que, unidos, se posan firmemente en el área del golpe apexiano ya percibida por la maniobra inicial o dirigida al área de su proyección anatómica.. El resto de los dedos y de la palma se mantienen sin apoyarse en el tórax.

3) Una variante de este gesto semiológico es realizarlo con dos dedos apoyados perpendicularmente al tórax, sobre la zona a explorar, palpando con solo el pulpejo o la punta de los mismos.

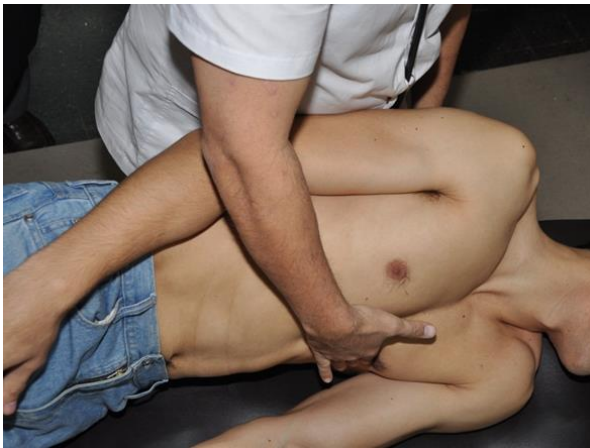4) **Maniobras de sensibilización:**

a) Es optativa, ya que se realiza solo frente a la negatividad de las maniobras anteriores o para caracterizar mejor al choque de punta. Se realiza manteniendo los dedos en el mismo lugar donde se dejaron en el segundo tiempo de la palpación colocando al

paciente en **decúbito lateral izquierdo** con una leve inclinación hacia ese mismo lado. El

explorador debe acercarse y cambiar a una posición más cómoda para poder detenerse y brindar el tiempo necesario para detectar el choque de la punta y atender a su mejor caracterización. En esta posición el choque de la punta se desplaza hacia la izquierda y el latido se percibe con mayor intensidad.

b) Indicarle al paciente una **espiración máxima** y realizar bajo esta situación la palpación del choque de la punta.



Maniobra que sensibiliza la palpación tanto en decúbito dorsal como en el lateral.

- ✓ El choque de punta **normal** se palpa a nivel del 5to espacio intercostal un poco por dentro de la línea medio clavicular, y a aproximadamente 10 cm de la medioesternal. Dura un tercio de la sístole y ocupa un área que fluctúa entre la de la yema de un dedo hasta los 2 cm. Falta de manera mayoritaria en sujetos obesos y brevílineos. Se palpa mejor en espiración y en decúbito dorsal. No se corresponde con la topografía real de la punta del corazón sino que se ubica unos 2 cm por encima del mismo. La localización puede variar según el hábito

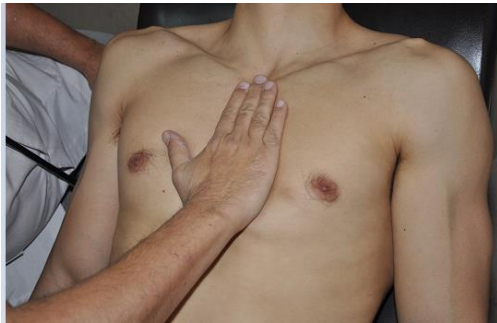del paciente, en brevifléneos puede hallarse a nivel del 4to espacio y en asténicos a nivel del 6to. Durante la inspiración desciende 1 o 2 cm. El explorador debe valorar la localización, el área, la amplitud, la intensidad y su desplazamiento con los cambios de posición,

### **La Palpación buscando latidos, patológicos y Frémitos**

La palpación requiere que la mano exploradora venza con firmeza la resistencia de la piel y el tejido celular subcutáneo aplicándose a la pared torácica “mimetizándose” con ella. Palpar nos va a dar una idea sobre aspectos vinculados a temperatura, sensibilidad, turgencia, edema, movimientos respiratorios y otros elementos semiológicos de valor clínico.

Tiene 2 tiempos junto con otros optativos o accesorios:

- 1) Se coloca la palma de la mano con los dedos juntos en la región precordial con el talón de la mano en la base y los dedos dirigidos a la región subclavicular. Esta maniobra detecta frémitos y latidos patológicos originados en el ventrículo izquierdo y la aorta. ( latido diagonal



y diagonal invertido)

- 2) Con la mano exploradora en posición transversal al eje del tórax, apoyando el talón de la mano en los dos tercios o tercio inferior del esternón y los dedos firmes y ligeramente flexionados sobre el precordio con la intención de valorar la presencia de frémitos y latidos patológicos originados en las cavidades derechas. ( latidos transversal y sagital).

- 3) Maniobras optativas:

- a) Palpar a nivel de los 2dos o terceros espacios intercostales paraesternales derecho e izquierdo a los fines de detectar latidos anómalos que nos hablen de patologías aortica aneurismática o hipertensiva pulmonar.
- b) Palpar con dos o tres dedos los espacios intercostales correspondientes a las 4 áreas de auscultación cardíaca en busca de frémitos. *Maniobra que sugerimos sistematizar luego de detectar auscultatoriamente un soplo.*
- c) La espiración máxima sensibiliza la palpación de cualquier latido patológico.
- d) Maniobras de evaluación de las cavidades derechas:

### **Maniobra y Signo de Dressler:**

- ✓ *Maniobra de Dressler: Palpar con el talón de la mano apoyado firmemente sobre el tercio distal del esternón, área paraesternal izquierda ( 3r. y 4to. espacio intercostal) , y los dedos semiflexionados sobre los espacios intercostales izquierdos con el objetivo de detectar al latido sagital, signo de agrandamiento del ventrículo derecho 2rio, generalmente, a estrechez mitral y cardiopatías congénitas.*

- ✓ *Signo de Dressler: Latido transversal que genera una sobreelevación sistólica intensa producto del pasaje de sangre de las cavidades izquierdas a las derechas con reflujo hacia el hígado en casos de insuficiencia tricuspídea severa.*

### **Pulso hepático y Reflujo hepatoyugular:**

- ✓ *Pulso hepático: Buscarlo ante la sospecha de patología auricular o ventricular derecha. Se apoyan las caras dorsales de los cuatro últimos dedos, bajo la forma de puño, a nivel subcostal derecho en dirección hacia el tórax. La percepción de un “latido hepático” en concordancia con el pulso indica presencia de latido trasversal.*

#### **De los “Apuntes de Manzino”(Clase n°12)**

*“...Y creemos que desde el punto de vista práctico, la percusión es uno de los elementos semiológicos mas importantes para determinar la presencia de líquido dentro del pericardio.....lo hemos visto, lo hemos hecho y lo hemos comprobado en un sinnúmero de pacientes.....”*

- ✓ *Reflujo hepatoyugular: se palpa el borde hepático imprimiendo una progresiva presión de forma lenta pero firme hacia arriba y atrás, mientras se observa a la vena yugular con el paciente en decúbito dorsal, con la cabecera ligeramente elevada y girada hacia la izquierda. El objetivo es valorar si se ingurgita la vena yugular por la compresión hepática. Hecho siempre patológico, vinculado a la insuficiencia cardíaca derecha.*

## **Percusión Cardíaca**

Se busca la presencia de dos hechos patológicos: Cardiomegalia y Derrame Pericárdico.

### **Búsqueda de Cardiomegalia: Forma percutoria abreviada. el Punto Ventricular:**

Se percute inmediatamente por dentro de la línea medioclavicular, a nivel del 5to espacio intercostal, *si la percusión es claramente mate habla a favor de una cardiomegalia o derrame pericárdico.* Se debe descartar previamente el derrame pleural y el enfisema pulmonar, causas de falsos positivos y negativos respectivamente. Si el punto es negativo (sonoro) nos habilita a no continuar con el resto de las maniobras percutorias cardíacas. (Descartando causas de falsos negativos, como el enfisema pulmonar)

**Búsqueda de Derrame Pericárdico: Maniobra y Signo de Merlo:** Con el paciente en decúbito dorsal se percute la sonoridad pulmonar del borde derecho del esternón en toda su extensión, luego se rota



al paciente a la posición lateral derecha (*Maniobra de Merlo*). El cambio de sonoridad pulmonar a matidez es altamente orientativo a la presencia de derrame pericárdico (*signo de Merlo*).

#### Técnica Percutoria Clásica:

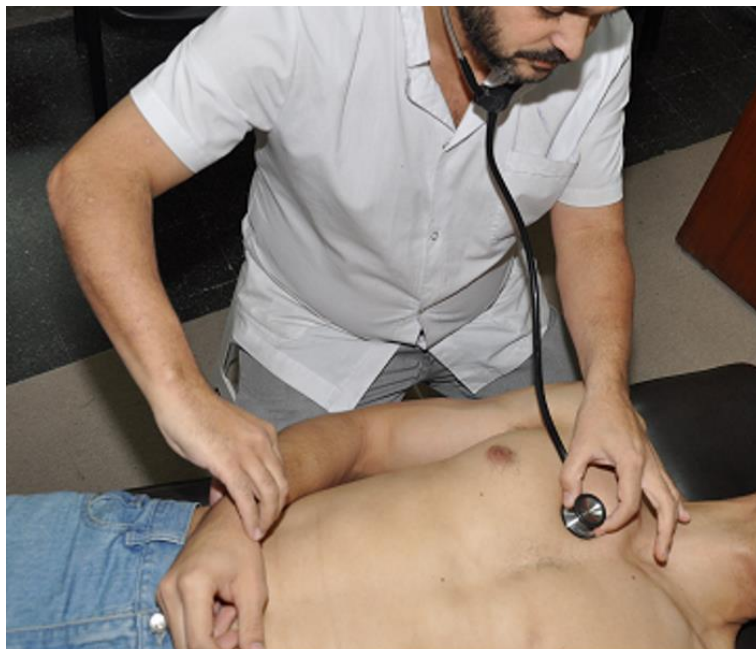Tiene como objetivo detectar el área cardíaca, ubicada desde el borde esternal izquierdo hasta la línea medioclavicular, sin sobrepasarla. Se realiza una percusión dígito – digital de intensidad moderada, de manera concéntrica, es decir, desde la periferia hasta la región central de la matidez. Se atraviesa por un área de submatidez y luego se llega a la matidez cardíaca más central.

**Frente a un Punto Ventricular Mate, y luego de descartar patología pleural, pulmonar o parietal, se continúa con la técnica clásica para sensibilizar los hallazgos del próximo gesto semiotécnico: la Maniobra de Merlo.**

#### La Auscultación Integrada

*La integración* consiste en realizar simultáneamente la auscultación, la palpación y la observación de la región yugular. Ver, oír y palpar como integración semiotécnica y de fisiopatología clínica aplicada.

La integración es semiológica, semiotécnica y fisiopatológica.



*Auscultación Integrada: ver ,palpar y oír.*

El explorador diestro palpará el pulso radial derecho con su mano izquierda, mientras realiza la auscultación sosteniendo al estetoscopio con su mano derecha y dirigiendo su mirada hacia la región

yugular derecha para lo cual al paciente se le indica girar levemente su cabeza hacia el lado izquierdo.

La palpación del pulso tiene la intención de ubicar a lo hallado en la auscultación, en el tiempo diastólico o sistólico.

La observación de la yugular tiene la intencionalidad de valorar de manera indirecta a las cavidades derechas y sus aproximarse al cambio en sus presiones, al igual que valorar la repercusión en dichas cavidades de lo auscultado.

## **Semiotecnia de la Auscultación:**

### La preparación:

Se realiza la auscultación indirecta, mediada por el estetoscopio. Se debe realizar metódicamente y, fundamentalmente, se, el explorador, el tiempo necesario para cumplir con el objetivo de analizar todos los momentos audibles y no audibles del ciclo cardíaco.

Si la recomendación inicial de toda maniobra semiotécnica es mantener un ambiente silencioso, cálido, con el área a explorar descubierta en su totalidad, a la vez que el explorador mantiene una postura cómoda para llevar adelante los gestos semiológicos. En el caso de la auscultación cardíaca, estas indicaciones se vuelven imprescindibles.

Cerrar la puerta de la habitación, apagar aparatos sonoros, pedir silencio a acompañantes del paciente e inclusive a colegas y alumnos son indicaciones básicas iniciales que mejoran las posibilidades auscultatorias.

Las posiciones basales más frecuentes son las de decúbito dorsal y la del paciente sentado al borde de la camilla. No es conveniente realizar la semiología en posición únicamente sentada y se debe complementar en posición acostada.

La posición lateral izquierda, la sentada semiflexionada hacia adelante y la de en decúbito ventral son maniobras de sensibilización auscultatoria pero no basales.

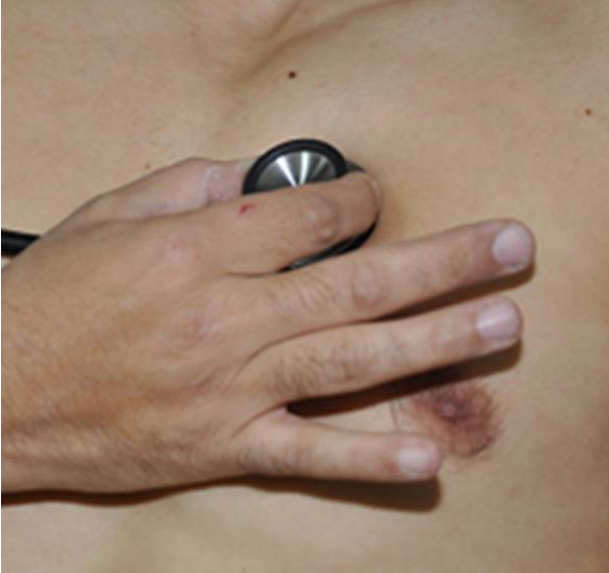El que explora se ubica a la derecha, al borde de la cama en dirección hacia el frente del tórax del paciente.

El precordio debe estar expuesto, pero el paciente abrigado si hubiese un ambiente frío. Prestando especial cuidado por las zonas púdicas en la mujer.

Los brazos del paciente deben estar relajados a los costados.

Se debe indicar que respire normalmente, esperando que se normalice la frecuencia cardíaca y respiratoria si el paciente ha realizado algún movimiento previo a la exploración.

### Tomar el estetoscopio:



Las olivas deben ajustarse a los oídos del explorador de manera firme y hermética. La o las tubuladuras no deben rozar ni prendas ni ningún otro objeto, para evitar ruidos accidentales. Se debe tomar el cuello de la campana o de la membrana con una pinza digital de dos o tres dedos tratando de no apoyar el resto de la mano sobre el tórax (de hacerlo, el apoyo debe ser lo más distante del área auscultada) para no modificar las vibraciones parietales que también forman parte de la conformación de los sonidos auscultados.

### Orden Semiotécnico:

Se auscultan áreas no focos. El foco sirve para tener una idea aproximada de las áreas valvulares y sus zonas de superposición. Las áreas hacen referencia a las zonas en las que normalmente se hallan ruidos cardíacos provenientes de estructuras anatómicas específicas (válvulas) y no deben confundirse con las zonas o áreas de irradiación de un ruido patológico (soplos) y tampoco hacen referencia de una manera exacta a la topografía anatómica. Son la expresión de superficie del lugar de mejor auscultación del fenómeno sonoro.

Orden Propuesto para su exploración:

- 1) *Área Aórtica*
- 2) *Área Pulmonar*
- 3) *Área Mitral (área ventricular izquierda).*
- 4) *Área Tricúspide (área ventricular derecha).*

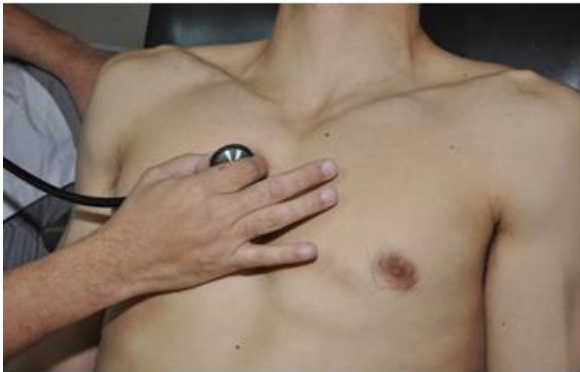Cada área tiene un epicentro y una zona periférica:

El área aórtica tiene su epicentro en el 2do. espacio intercostal derecho. La región es la esternal y paraesternal derecha al igual que un “foco accesorio” por debajo del pulmonar.

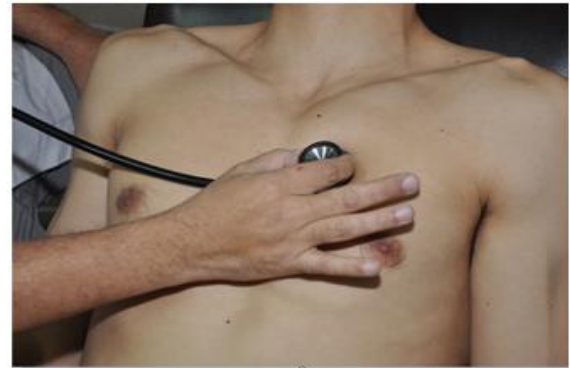El área pulmonar tiene su epicentro en el 2do espacio intercostal izquierdo. Se corresponde con la región paraesternal izquierda alta.

El área Mitral tiene su epicentro en el 4to o 5to espacio intercostal izquierdo. Corresponde a la zona del ápex.

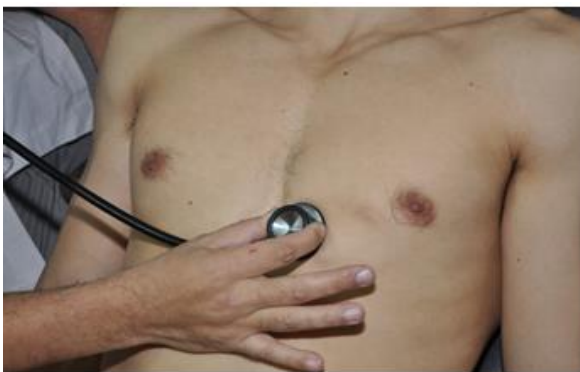La Tricuspídea tiene su epicentro en el 3ro o 4to espacio intercostal derecho. La zona es la del borde izquierdo del esternón medio y la del apéndice xifoides.



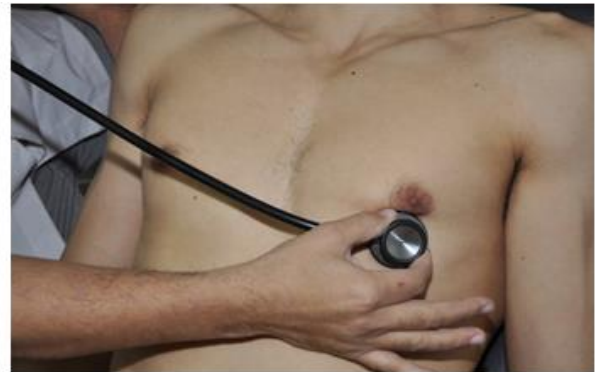*Foco aórtico*



*Foco Pulmonar*



*Foco tricuspídeo*



*Foco Mitral*

### La técnica auscultatoria:

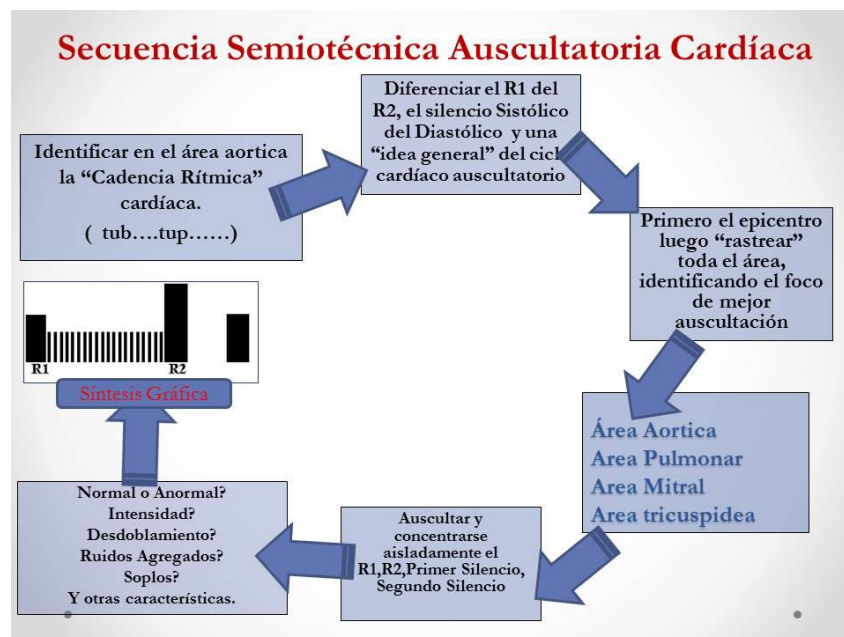
- 1) Se comienza en el foco aórtico, en el que se trata de identificar la Cadencia Rítmica del corazón.
- 2) Luego debemos diferenciar y reconocer el Primero del Segundo Ruido, y el Silencio Sistólico del Diastólico. La integración con la palpación del pulso radial es de suma importancia semiológica. El pulso radial se halla algo retardado en relación al primer silencio, mucho mas

sincrónico es el pulso carotídeo o el choque de la punta, pero la arteria radial es de mayor accesibilidad a la exploración.

- 3) En cada foco, se debe “rastrear” el área, deteniéndose en el sitio en el que se ausculta con mayor nitidez el ciclo cardíaco.
- 4) Aquí, se debe analizar por separado, dirigiendo la atención de manera selectiva a cada ruido y silencio del ciclo cardíaco. Debemos detenernos el tiempo necesario para respondernos todas las preguntas pertinentes. Por el primero y segundo ruido preguntarnos por su normalidad, por los silencios: si están ocupados, y en general si hay ruidos agregados a los del ciclo cardíaco. Frente al hallazgo se lo caracterizará en detalle. Es útil indicar que el paciente inspire, espire y/o que se mantenga brevemente en apnea, según lo hallado y la orientación diagnóstica auscultatoria.
- 5) Estos pasos se repetirán en cada área. Inicialmente el área aortica, luego pulmonar, siguiendo por mitral y tricuspídea.
- 6) Finalmente se hace una integración de lo auscultado, preferentemente de manera gráfica.

En la auscultación, más que en cualquier otra maniobra semiotécnica, el explorador se halla en un diálogo con sí mismo, en el que su concentración se sitúa en cada ruido y fase del ciclo cardíaco audible por vez.

La base de una buena auscultación no reside ni en la sensibilidad auditiva ni en la calidad del estetoscopio, sino en la capacidad aprendida por parte del explorador de poder auscultar de manera dirigida y selectiva los ruidos y las fases, aislándose del resto de los otros estímulos sonoros.



## **La auscultación normal:**

El Primer Ruido es un ruido grave, prolongado, sordo, le sigue un silencio corto (sistólico), representa fundamentalmente al cierre de las válvulas auriculoventriculares y se ausculta mejor en los focos tricuspídeo y mitral.

El Primer Silencio es corto, acorde con el pulso carotídeo y radial, al igual que con el choque de la punta, y coincide con la sístole ventricular.

El Segundo Ruido es mas corto que el primero se oye seco, chasqueante, es debido al cierre de las válvulas aórtica y pulmonar, se ausculta mejor en los focos de la base.

El Segundo Silencio es mas largo y coincide con la diástole ventricular.

## Capítulo 8

# Semiología Vascular Arterial Periférica

La búsqueda de pulsos arteriales periféricos se direcciona en dos sentidos semiológicos, por un lado para identificar las características del pulso como expresión de la actividad cardíaca central, y por otro, para valorar la presencia de flujo e irrigación sanguínea en un sector o de una extremidad corporal. Para cumplir con el primer objetivo, se prefiere la evaluación del pulso arterial radial, lugar donde se identifican los aspectos semiológicos salientes del pulso arterial. En el resto, si bien siempre queda a criterio del explorador que es quien contextualiza el objetivo de las maniobras acorde con el cuadro clínico que evalúa, la atención se centra en la presencia, ausencia, aumento, disminución y, de manera importante y central, simetría de los pulsos.

### *Pulsos Arteriales Significativos*

**Radial**

**Carotídeo**

**Humeral**

**Aórtico**

**Femoral**

**Poplíteo**

**Tibial Posterior**

**Dedio**

### **Generalidades de la Palpación del pulso arterial:**

Los pulsos que se buscan son aquellos cuyas arterias se acercan a la superficie cutánea. La inspección y la auscultación son importantes, pero sin duda la palpación es la herramienta semiológica de mayor relevancia siendo su valoración, decisiva e irremplazable. Como generalidad, siempre debe ser firme y, a la vez, suave. La firmeza de la palpación debe ser progresiva sobre una superficie fija, en general ósea, hasta lograr percibir claramente el pulso, pero atendiendo a no colapsar la arteria lo que distorsionaría cualquier hallazgo.

Se deben tener en claro la anatomía de superficie aplicada a la arteria que se pretende palpar, siendo el primer gesto semiológico identificar la zona y sus saliencias anatómicas donde, teóricamente, se halla la arteria a explorar. Hacia allí se va a dirigir la palpación digital, seguida de una “búsqueda” en la zona para lograr identificar el punto en el que mejor se percibe el latido, atendiendo a las variaciones anatómicas interindividuales.

En general se utilizan los pulpejos de dos o tres dedos, siendo el índice y el medio, los de mayor utilidad, pudiendo ser asistidos en algunas situaciones por el anular. Algunos autores recomiendan

palpar con el pulgar, debido a su mayor superficie de sensibilidad táctil, técnica a la que se podría recurrir de manera complementaria o frente a dificultades semiotécnicas.

De tal manera, el examen semiológico arterial periférico tiene dos tiempos generales;

- 1) *Valoración del Pulso Radial.* Momento semiológico clave, en el que se objetivan las distintas características del pulso como expresión de la actividad cardíaca.
- 2) *Evaluación de los pulsos clínicamente significativos,* haciendo un ordenamiento desde la región cefálica hasta los miembros inferiores.

## ***Pulso Radial***

Ha de representar el primer pulso a valorar en el examen arterial periférico. Es probable que se llegue a esta instancia ya teniendo una idea general de sus características desde el momento de que su identificación es necesaria para determinar la frecuencia cardíaca, o dentro de la técnica para valorar la tensión arterial, como parte de la auscultación cardíaca integrada o como una forma de acercamiento inicial a la exploración física del paciente.

Igualmente, el momento de evaluación minucioso de su exploración, es el primer paso hacia la semiotecnia vasculoarterial. En este momento se valorarán las características clásicas de un pulso arterial, cada una con su semiotecnia específica.

*Anatomía Clínica:* durante toda su extensión antebraquial la arteria radial descansa sobre partes blandas (aponeurosis y músculo), solo en los últimos 2 a 4 cm. finales de este trayecto se apoya sobre la extremidad distal del radio, es en este sector donde es valorable semiológicamente. Luego se dirigirá hacia el dorso, pudiéndola palpar en el fondo de la tabaquera anatómica. Siendo el espacio entre la apófisis radial y el primer tendón flexor donde deben dirigirse los dedos del explorador, sector denominado clínicamente como “*Canal del Pulso*”.

### ➤ *Preparación y Consideraciones Generales:*

El paciente puede estar en decúbito dorsal o sentado al borde de la cama o camilla, en el primer caso con ambos miembros relajados sobre los laterales del cuerpo, su brazo derecho debe estar descubierto y en actitud pasiva. De estar sentado, ambas manos deben reposar relajadamente en una posición intermedia lateral sobre los muslos del paciente.

Se debe mantener la zona a explorar desprovista de elementos que interfieran con la evaluación del pulso ya sea por presión o interposición. (Relojes/pulseras/prendas ajustadas).

### ➤ *Técnica exploratoria*



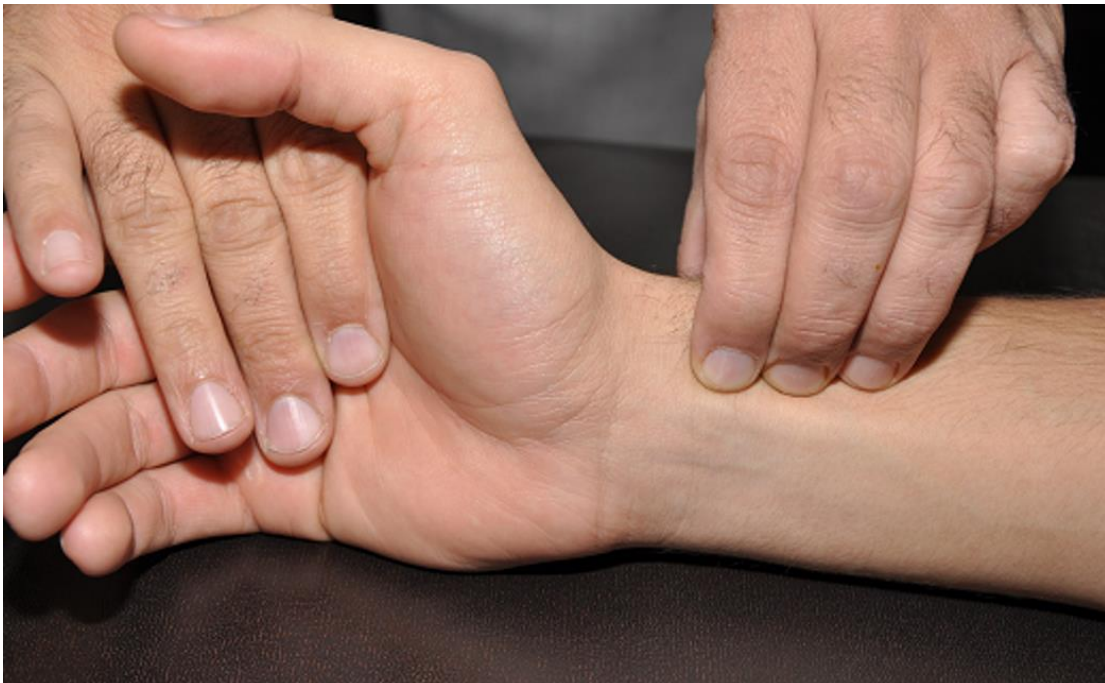El explorador puede estar sentado o parado junto al paciente, sobre su lado derecho y luego de una inspección dirigida a la zona, palpará el pulso radial con su mano mas educada semiológicamente.

**La muñeca y la mano del paciente se dispondrán, mostrando su cara palmar, en posición latero ventral (o intermedio lateral). Ligeramente apoyada sobre el borde cubital.**

**Los dedos del paciente deben estar relajados en posición pasiva de semiflexión.**

**La palpación se realizará con los pulpejos del dedo medio e índice de la mano del explorador que juntos y de manera simultánea, ejercerán una suave presión hasta poder percibir el pulso. Simultáneamente y a modo de pinza se apoya el dedo pulgar sobre el dorso de la mano dando otro plano de apoyo. Es una maniobra unimanual, bigital y de abordaje anterior.**

Como maniobra complementaria y simultánea se puede sostener la mano del paciente con la mano libre del explorador a los fines de mejorar la exposición de la arteria con maniobras de suaves y leves de flexo extensión activa. De utilizar esta maniobra complementaria se palpará con los dedos de la mano izquierda del explorador y se sostendrá la mano del paciente con la derecha.



*Palpación del pulso radial*

Otras técnicas o maniobras complementarias de la exploración del pulso radial:

- a) La mayoría de los autores recomiendan palpar el pulso radial utilizando tres dedos. Consideramos que en la mayoría de los sujetos el trayecto superficial de la arteria radial, y

por ende accesible a la palpación, tiene una extensión menor al diámetro de tres traveses de dedos. Por ende cuantos mas dedos se utilicen para palpar, la percepción pulsátil será más inhomogénea pues se palparán sectores de la arteria de distinta profundidad y acercamiento a la superficie cutánea. Dos dedos abarcan entre 3 y 4 cm promedio, que es la longitud del trayecto esperable de exposición superficial homogénea de la arteria y el diámetro de superficie esperable de los dos dedos palpatorios.

- b) Maniobra difundida por Mazzei: Se palpa el pulso con tres dedos (índice, medio y anular), en la que la percepción del pulso se recibe por el dedo medio, teniendo los otros dedos una función de mejorar y corregir distorsiones de la onda del pulso.
- c) Maniobra Unidigital: Se propone palpar el pulso con un solo dedo, el medio o el pulgar. Es una maniobra que no promovemos, debido a que con el pulpejo del dedo mayor aumenta la posibilidad de confundir el pulso del paciente con el propio del examinador, siendo a su vez, una técnica que difícilmente tendrá las cualidades para valorar todas las facetas semiológicas del pulso.
- d) Con la mano del paciente apoyada sobre su cara dorsal.
- e) Con la mano del paciente apoyada sobre su cara palmar, y la mano exploradora “cubriendo” la muñeca desde el dorso de la muñeca, palpando el pulso “por detrás” de la misma.

f) Con el paciente sentado, posición en que su mano se apoya sobre los muslos, siendo otro reparo de apoyo que ayuda a la palpación. En este caso la mano del paciente se apoya sobre su cara cubital en posición intermedia lateral pasiva.

### **Características del Pulso**

Frecuencia

Regularidad

Igualdad

Tensión

Amplitud

Simetría

Estado de la Pared Arterial

***Lo importante es educar a nuestros sentidos utilizando la técnica semiológica mas adecuada a nuestras posibilidades y preferencias, pero de manera constante en cada exploración física, ya que muchas de las características del pulso serán valoradas utilizando como patrón de comparación a la “memoria sensorial” del semiólogo. Y de allí surgirá nuestra impresión semiológica de estar frente a un pulso “normal”***

**o no.**

#### ➤ Semiotecnia de las Características del pulso:

La Frecuencia Cardíaca se valora contando la cantidad de latidos percibidos durante un minuto. No es aconsejable fraccionar el tiempo palpatorio.

La Regularidad se valora prestando una dirigida atención al espacio entre latidos, que deben ser iguales con una ligera variación durante el ciclo respiratorio, mayormente imperceptible en un paciente con una respiración de profundidad normal. Un pulso es regular cuando el intervalo entre cada latido es de la misma duración.

La Igualdad se evalúa respondiéndonos la pregunta de si cada latido tiene las mismas características entre sí. (Fundamentalmente su amplitud). Un pulso es igual, esencialmente, cuando cada onda tiene la misma amplitud palpatoria.

La Tensión (o “dureza”) hace referencia a las características de la pared arterial y de su presión. y se valora percibiendo qué tanta presión digital debemos imprimir para que el pulso desaparezca de nuestra percepción. A mayor presión requerida mayor tensión de la arteria. Una variante de la maniobra es presionar solo con el dedo índice, mientras que con el medio se perciben las modificaciones en su posición y presión inicial.

La Amplitud del pulso valora su “altura”, debemos atender a qué tanto eleva el pulso arterial a los dedos exploradores. A mayor altura de elevación de los dedos, mayor amplitud. *En sujetos sanos y durante la respiración tranquila, la amplitud disminuye ligeramente durante la inspiración. Durante una inspiración profunda y lenta este fenómeno fisiológico se exagera.*

La Simetría del un pulso está dado por el hecho de que tanto el izquierdo como el derecho tienen las mismas características generales. Buscar simetrías es tratar de identificar la presencia o no de diferencias. La asimetría de los pulsos también se la denomina como “pulsos diferentes”.

La Técnica exploratoria que busca la simetría de los pulsos radiales se puede realizar de manera sucesiva o simultánea. En este último caso se le indica al paciente que cruce ambos brazos a nivel del tórax mientras el explorador con ambas manos palpa de manera simultánea ambos pulsos radiales. La derecha del explorador con el pulso derecho del paciente y viceversa.

La valoración del Estado de la Pared Arterial se realiza al inicio o al final de la caracterización del pulso, y se lleva a cabo *haciendo correr el dedo a lo largo de la arteria* que, con una presión suficiente pero sin colapsarla, se comprime sobre los tejidos subyacentes. Lo propio se hace con el ancho de la arteria, haciendo correr los dedos exploradores transversalmente al eje del vaso explorado.

**Un pulso normal está presente, la superficie arterial es lisa e indolora, es simétrico, regular, igual, con tensión y amplitud normales, y su frecuencia se halla entre 60 y 100 latidos valorados en un minuto.**

## **Pulso Carotídeo**

El pulso carotídeo es de fundamental importancia a momento de valorar alteraciones vinculadas con la irrigación encefálica y, al igual que el pulso aórtico, se consideran pulsos centrales.

Anatomía Clínica: Las carótidas primitivas se hallan por detrás y adentro del borde anterior del músculo esternocleidomastoideo, por de la tráquea en su tercio inferior y de las estructuras hioideas en su tercio superior. Por detrás de la carótida primitiva se halla la columna vertebral, reparo de apoyo importante para su palpación. A nivel del ángulo submaxilar se bifurca en interna y externa, haciéndose en esta porción más accesible y palpable.

Preparación y consideraciones generales:

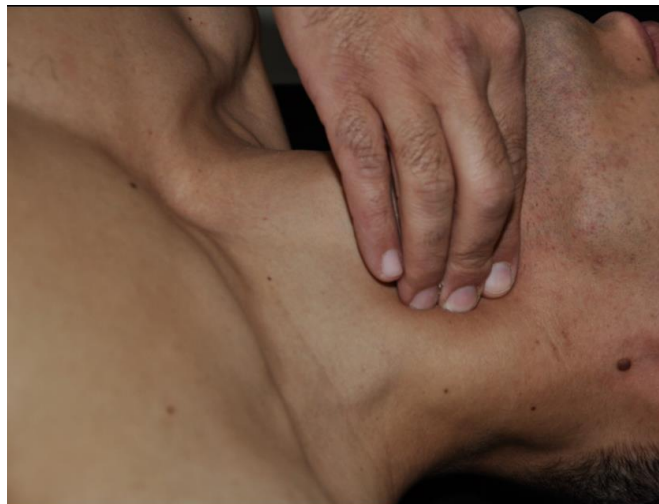El paciente puede estar sentado frente al explorador o en decúbito dorsal, preferentemente en posición semisentada o recostado a 45 °, con la intención de lograr un mayor acercamiento y visualización de la región a explorar, para lo cual el cuello debe estar totalmente descubierto desprovisto de interferencias visuales y con una iluminación que permita una observación asertiva.

El explorador se colocará a la derecha del paciente accediendo desde el lateral hacia las dos regiones carotídeas. La observación obligará a una posición que le permita observar de frente al paciente.

En el caso del pulso carotídeo, se deben cumplir con tres pasos semiológicos: la observación, la palpación y su auscultación.

➤ Técnica Exploratoria:

**Se observa** con detenimiento desde el frente y de manera ligeramente tangencial para valorar la presencia de un latido visible y dirigir la palpación hacia allí, al igual que para valorar su simetría o anomalías anatómicas.



*Palpación del pulso carotídeo*

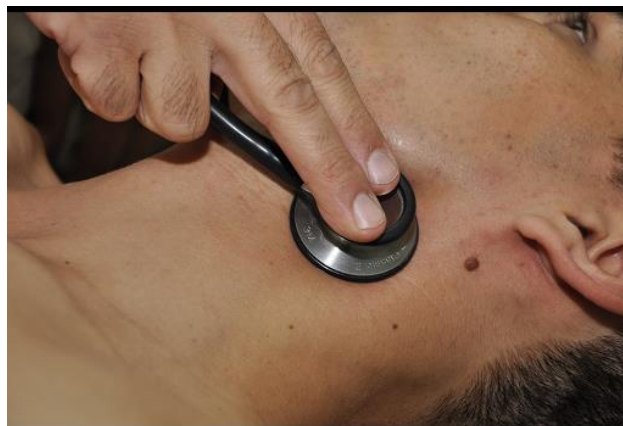Se palpará con la mano semiológicamente mas educada, habitualmente la derecha, utilizando la misma mano exploradora para ambas carótidas. Se utilizarán los tres dedos centrales, que juntos, utilizando los pulpejos, profundizaran de manera suave y progresiva por dentro del esternocleidomastoidea, dirigiéndose hacia atrás y adentro lugar donde se halla la arteria carótida primitiva, que será llevada hacia el plano óseo de la columna verterbral lo que sensibiliza su percepción.

En el mismo gesto semiotécnico se valorará la sensibilidad de la carótida, valorando si la misma genera dolor o molestias puntuales.

Se pueden llevar los dedos hacia el ángulo submaxilar donde se halla la bifurcación carotídea y se vuelve más perceptible el latido.

La palpación se llevará a cabo **de manera sucesiva y nunca de manera simultánea**, ya que el estímulo o la compresión de ambas carótidas a la vez, puede llegar a constituirse en un acto perjudicial para el paciente. De igual manera que tampoco se imprimen movimientos circulares ni de excesiva profundidad.

**La auscultación carotídea** es el último tiempo semiológico, se realiza colocando el estetoscopio en la región subángulo maxilar e indicándole al paciente que permanezca momentáneamente en apnea. La membrana debe ser apoyada suavemente y prestando especial atención a que toda su superficie permanezca en contacto con la región explorada, ya que la anatomía del cuello conspira contra un adecuado uso del estetoscopio.

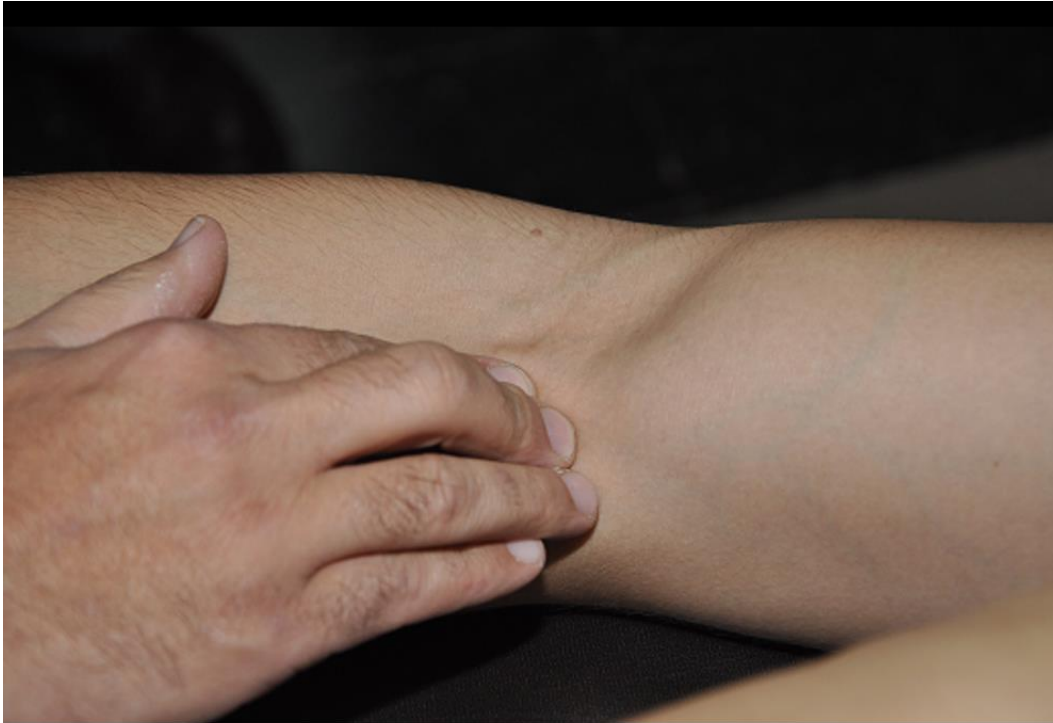

*Auscultación carotídea*

## **Pulso Humeral**

Anatomía Clínica: La arteria humeral o braquial se superficializa a nivel de la mitad del pliegue del codo por dentro del tendón del bíceps.

Preparación y consideraciones generales: Es importante que el miembro del paciente se halle relajado, debido a la proximidad de la arteria con estructuras musculares y tendinosas, en ligera flexión para relajar estos elementos anatómicos.

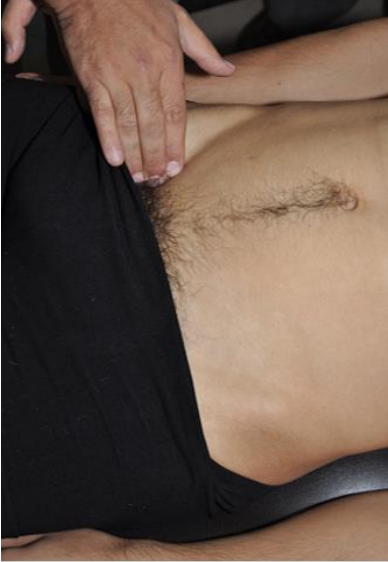

*Palpación del pulso humeral*

Técnica Exploratoria: Se utilizarán dos o tres dedos palpatorios, el índice, medio y anular. Se buscará a nivel de la mitad del pliegue del codo, palpando inicialmente el tendón bicipital y colocando los dedos en el eje longitudinal del antebrazo. Se pueden realizar maniobras de flexo extensión pasivas leves con la mano exploradora libre a los fines de relajar las estructuras musculares que escoltan a la arteria en este trayecto.

## **Pulso Femoral**

Anatomía Clínica: el segmento semiológicamente significativo del trayecto de la arteria femoral común se halla a nivel de la ingle. En esta región la arteria se halla en la zona media de la línea que une la sínfisis pubiana y la cresta ilíaca antero superior, en concomitancia anatómica con el ligamento femoral.



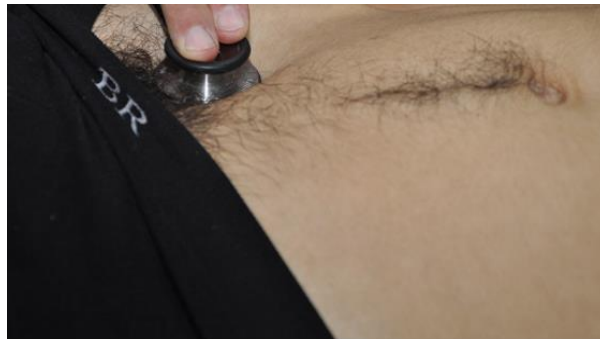*Palpación del pulso femoral*

Preparación y consideraciones generales: El paciente debe permanecer en posición supina con la región inguinal a explorar expuesta. Se debe garantizar el cuidado del pudor con un paño clínico o un equivalente.

Técnica Exploratoria: Permaneciendo a la derecha del paciente, con los tres dedos exploradores sobre un eje longitudinal al muslo, a nivel de la mitad de la línea que recorre un punto pubiano y la cresta ilíaca anterosuperior, se presiona suave y firmemente buscando el latido femoral. En ocasiones la arteria es hallada por dentro de dicho reparo.

Se debe buscar simetría o diferencia entre ambos pulsos femorales de manera sistemática en cada exploración vascular de miembros inferiores.

La auscultación de la arteria femoral es una maniobra complementaria frente a un pulso disminuido o ausente.



*Auscultación de la arteria femoral*

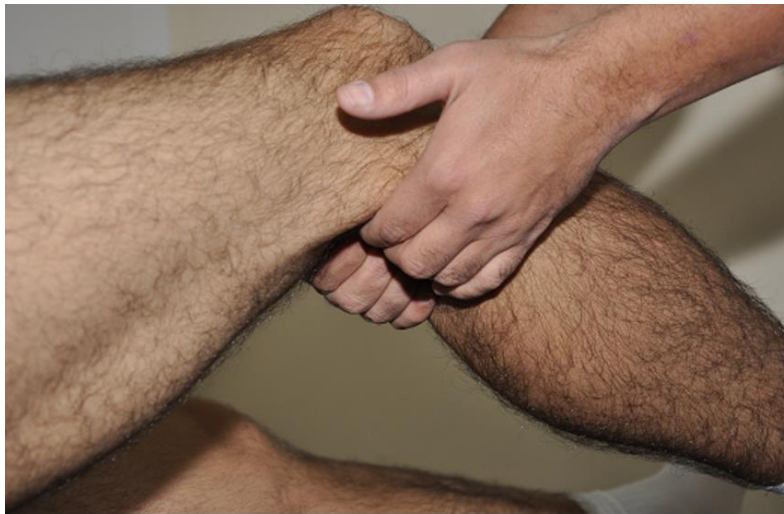## **Pulso Poplíteo**

Anatomía Clínica: Como continuación de la arteria femoral superficial, la arteria poplíteica se halla a lo largo de todo el hueco homónimo. Su disposición es medial, ligeramente hacia la región interna y corre sobre el eje longitudinal de la rodilla. No es una arteria superficial, hallándose rodeada y cubierta por estructuras musculoaponeuróticas y adiposas, a pesar de ello el hueco posterior de la rodilla brinda una zona de acceso semiológico aceptable, que es el que permite lograr su palpación.

Preparación y consideraciones generales: Ambos miembros deben estar descubiertos, sin prendas que dificulten la circulación sanguínea y el paciente, según la técnica, pueda adoptar la posición supina, ventral, sentado e inclusive parado.

Técnicas Exploratorias Debido a la dificultad relativa y a la disposición anatómica adversa a un acceso semiológico directo, se han propuesto distintas maniobras para su valoración.

Con el paciente en decúbito dorsal, la rodilla del lado a explorar flexionada, el explorador ubicado a la derecha, sentado a los pies del paciente mirando hacia la cabecera, palpando con ambas manos y dirigiendo los tres dedos medios palpatorios presionando homogéneamente en el sector medial de la corva, sobre la localización teórica anatómica de la arteria, mientras se fijan los dedos pulgares sobre la tibia con intención de dar un plano de apoyo a los movimientos de profundización de los seis dedos. La disposición de la arteria es a lo largo del eje central y discretamente hacia el lado interno del hueco poplíteo. Se debe esperar el latido, ya que la profundidad de la palpación obliga a un acomodamiento de las estructuras circundantes. **Esta es la maniobra inicial recomendada.**



*Palpación del pulso poplíteo  
Técnica en decúbito dorsal*

Con el paciente en decúbito ventral, con el miembro extendido o en flexión pasiva. Se palpa con una mano y tres dedos medios.

Con el paciente sentado, se realiza una maniobra bimanual, tridigital, en un gesto similar al realizado con el paciente en posición supina.

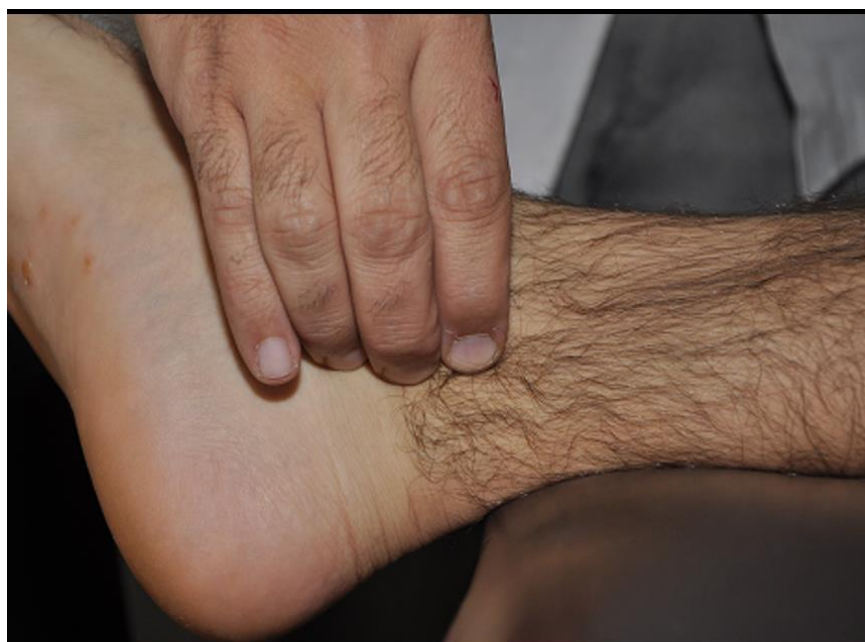## **Arteria Tibial Posterior**

Anatomía Clínica: La arteria en cuestión se hace superficial por algunos centímetros por detrás y por debajo del maléolo **interno**, hasta su división dos centímetros luego de atravesar este reparo de la anatomía de superficie. La arteria tibial posterior es la principal fuente de irrigación del pie.



Preparación y consideraciones generales: Se debe descubrir en su totalidad el pie del paciente, de tal manera de realizar la exploración arterial con el pie desnudo y desprovisto de interferencias palpatorias y visuales. El paciente continuará en posición supina, aunque también puede ser palpada con el paciente sentado, y el explorador a la derecha del paciente.

Técnica Exploratoria: Con el paciente en decúbito dorsal y el explorador a la derecha mirando hacia los pies del paciente, se palpa la arteria de manera bidigital (dedo medio e índice), colocando ambos dedos inmediatamente por detrás del maléolo tibial por debajo y por detrás del mismo. De manera simultánea se apoya el pulgar sobre el maléolo peroneo adoptando la mano exploradora una disposición “de pinza” que tiene como objetivo fijar y dar un punto de apoyo para regular la presión palpatoria.



*Palpación del pulso tibial posterior*

El explorador puede adoptar la posición de sentado o parado al lado del paciente de manera optativa y con el objetivo de sensibilizar la maniobra.

Una forma complementaria es ubicarse del mismo lado de la arteria a palpar, mejorando de esta manera la simetría y disposición de los dedos palpatorios. Maniobra que en general no es necesaria, salvo dudas en los hallazgos.

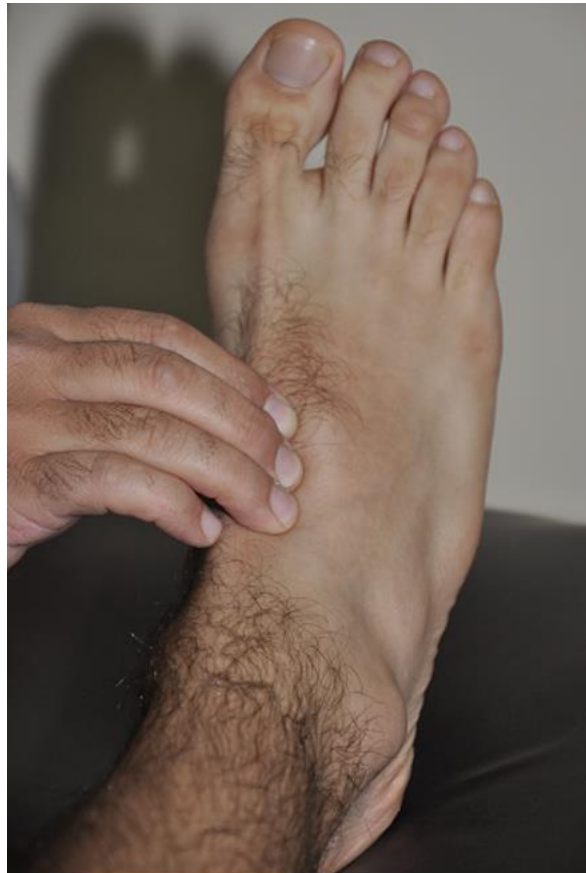De no hallarse el pulso tibial posterior, se puede repetir la misma maniobra con el paciente de pie o sentado con los miembros colgando al borde de la cama o la camilla.

## **Pulso Pedio**

Anatomía Clínica: la arteria pedia corre a lo largo del extensor del dedo mayor desde la base de la cara anterior de la articulación del tobillo hasta la el inicio del espacio interdigital. El tendón extensor es el reparo anatómico principal para la ubicación del vaso a palpar.

Preparación y consideraciones generales: El paciente debe estar preferentemente acostado, con el pie desnudo, en posición relajada. Se puede indicar al paciente movimientos de extensión y flexión del dedo mayor a los fines de ubicar el tendón extensor. El explorador puede estar a la derecha o enfrente a la planta de los pies del paciente.

Técnica Exploratoria: La principal e inicial maniobra semiológica es con el explorador a la derecha mirando hacia los pies del paciente, realizando una maniobra unimanual, bidigital, palpando suavemente con las yemas de ambos dedos palpatorios, inicialmente en la región medial del antepié, por fuera del extensor del dedo mayor. Aquí se inician maniobras de exploración con diferentes presiones y a lo largo del extensor a los fines de ubicar el punto de mejor identificación del pulso.



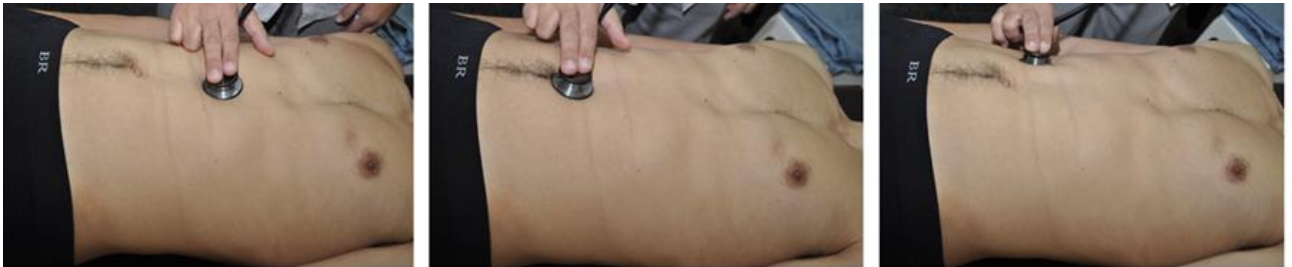*Palpación del pulso pedio*

Otra técnica exploratoria se puede llevar a cabo posicionándose por delante de las plantas de los pies del paciente acostado, palpando la arteria pedia haciendo una “pinza” con la mano al colocar el dedo pulgar sobre un punto en la planta de los pies con la que se da apoyo para la presión digital ejercida por los dos dedos palpatorios dorsales.

Con el mismo gesto semiológico , y de manera simultánea en ambos pies, se comparan los pulsos pedios buscando simetrías.

## **Búsqueda de soplos arteriales en abdomen: Soplo aórtico y renal.**

El gesto semiotécnico de búsqueda de soplos originados en la aorta o la arteria renal consiste en la aplicación suave pero firme del estetoscopio sobre la región superior e inferior de la línea media abdominal (foco epigástrico y subumbilical) para detectar soplos aórticos y la región media de los flancos (complementariamente la región lumbar) para los soplos por estenosis de la arteria renal.



*Búsqueda de soplos arteriales en abdomen:  
Soplos aórtico y renal*

## Capítulo 9

### Semiotecnia Abdominal General

La exploración abdominal es un momento de la exploración física que va a acompañar siempre al quehacer del clínico práctico. Cotidianamente nos enfrentamos a la necesidad de interrogar al abdomen por algún signo o síntoma que nos lleve al diagnóstico de alguna patología abdominal o de otra localización que se exprese en dicha región. Si bien el conocimiento y manejo de las técnicas semiológicas son la base de una buena semiología del abdomen, diremos que la paciencia y la desafección del tiempo necesario para explorarlo, son los “sine qua non” de un resultado beneficioso para el paciente. Tomar una silla y sentarse al lado de la persona enferma serían, en este sentido, los gestos germinales de una buena semiología abdominal. La integración entre anamnesis y exploración física es la regla cuando se revisa un abdomen, momento en que permanentemente se le pregunta al paciente por dolor, apaciguamiento o cualquier molestia ocasionada por los gestos semiotécnicos. Por otro lado, este momento semiológico, es el más claro ejemplo de la Semiología Evolutiva, en la que el explorador se pauta varias exploraciones en distintos momentos, al fin de valorar procesos que en un principio muestran escasos signos, que con el correr de las horas se constituyen en típicos cuadros abdominales, fundamentalmente, agudos.

#### Consideraciones generales para una adecuada semiotecnia abdominal:

El decúbito dorsal sobre una superficie firme es la posición y la condición necesaria para una adecuada semiología. Sacar la almohada es, a nuestro criterio, favorecedor de una adecuada relajación parietal, este gesto debe estar supeditado a la comodidad y posibilidad anatómica del paciente. Los miembros superiores relajados a los laterales y los inferiores inicialmente extendidos. El abdomen debe estar totalmente descubierto, desde la base del tórax, por debajo de los pezones mamilares, (resguardando el pudor en la mujer), hasta el inicio de la pelvis en la región inguinal. Como regla general la temperatura del ambiente y la iluminación deben ser lo más adecuada posible al acto semiológico a realizar. El explorador se debe sentar por la derecha del paciente en una posición y altura tal que permita un cómodo y adecuado acceso a toda la playa abdominal. Se debe esperar para iniciar la semiología a que el paciente se relaje y normalice su respiración, mientras se le explica el procedimiento y lo que se espera de él.

#### Pasos de la semiotecnia abdominal:

El respeto del orden semiotécnico es de suma importancia en el abdomen, los órganos y las estructuras a explorar son múltiples y presentan distintas formas de expresividad mórbida. Solo una adecuada y metódica exploración nos permitirá abordarlas y detectarlas en su variada presentación clínica. Por otro lado, la semiología abdominal general es la antesala al abordaje específico del bazo, el hígado y de las estructuras nefropielocaliciales, especificidades a las cuales se debe llegar luego de tener en claro la generalidad de la semiología abdominal.

### **Secuencia Semiotécnica:**

- 1) Observación activa y pasiva.
- 2) Auscultación Abdominal.
- 3) Palpación Superficial y Profunda.
- 4) Percusión Abdominal.

Es clásico afirmar que la auscultación en abdomen se debe **realizar antes** de realizar la palpación o la percusión con el argumento de que ambos gestos semiotécnicos pueden alterar los ruidos hidroaéreos basales del paciente, al momento en que pueden oficiar de estimuladores del peristaltismo intestinal. *El concepto anterior ha sido motivo de la realización de un trabajo de investigación encabezado por el Dr. Carlos Leiva, no hallando diferencias auscultatorias en relación al orden en que se realicen ambos gestos semiotécnicos.*

## **Observación**

Observar el abdomen implica un tiempo pasivo y otro activo.

Observación Pasiva: Tiene como objetivo detectar alteraciones estructurales y morfológicas del abdomen sin por mover movimientos respiratorios o activos que pudiese realizar el paciente. El explorador por la derecha mirará toda la superficie abdominal de manera general y por cuadrantes, desde diferentes perspectivas lateral, superior y desde los pies del paciente. En este momento se identifican las estructuras normales de la anatomía de superficie abdominal considerándolas presentes, ausentes, simétricas o asimétricas, dentro de la normalidad o no, al igual que la influencia de la respiración en los movimientos abdominales.

Aquí, el observador se hace las siguientes preguntas que guiarán la exploración:

- ¿El abdomen es simétrico?
- ¿Está distendido? ¿deprimido?
- ¿Se halla acorde al hábito del paciente?
- Los rebordes costales, el ángulo costo abdominal, el ombligo ¿son identificables y normales?
- La distribución pilosa ¿está acorde con el sexo del paciente? ¿Su distribución es normal? ¿las características de su piel?

- ¿Cuál es el comportamiento del abdomen frente a la respiración del paciente?

Son todas preguntas, cuyas respuestas configurarán la descripción general del abdomen del paciente.

Observación Activa: Tiene por objetivo poner de manifiesto alteraciones no observables pasivamente o exponer a la presión abdominal y la contracción muscular a lo hallado inicialmente.

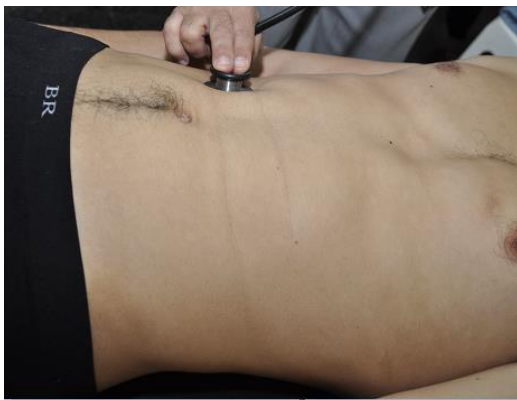Para ello se utilizan distintos recursos:

- Hacer “distender” y “esconder” el abdomen de manera activa y voluntaria.
- Indicarle al paciente que se incorpore sin utilizar los miembros superiores.
- Indicarle al paciente que tosa.
- Realizar la maniobra de Valsalva.

En todos los casos aumenta la presión intraabdominal y se tensa la musculatura. La mirada exploradora si bien debe ser general y en todo el abdomen, va a estar especialmente dirigida a la línea medioabdominal, al ombligo y a la región inguinal, zonas en las que frecuentemente asienta una debilidad parietal. El desencadenamiento de dolor frente a estas maniobras es también un signo útil en la evaluación de los cuadros abdominales agudos.

## Auscultación Abdominal

La auscultación del abdomen tiene como principal objetivo detectar los ruidos hidroaéreos normales del abdomen originados en el tránsito intestinal habitual. Lo normal es hallarlos , por lo menos, una vez por minuto, aunque su variabilidad obliga a realizar la auscultación durante 5 minutos antes de determinar su ausencia o anormalidad.



El apoyo de la membrana del estetoscopio ha de ser suave, pero firme, sobre el abdomen, debe apoyarse en el plano muscular sin vencerlo, sino que la presión ejercida debe ser suficiente para que quede todo el plano de la membrana sobre la piel del paciente sin resquicios con ella. Los dedos de la mano y el talón de la muñeca no deben entrar en contacto con la pared abdominal a los fines de no morigerar las ondas sonoras que ha de percibir la membrana.

Nosotros proponemos realizar una exploración por cuadrantes, empezando por la región de la FII, en sentido anti horario hasta la fosa ilíaca derecha, lugar donde se halla la válvula ileocecal y los ruidos hidroaéreos son más frecuentes y notorios. Esta secuencia puede variar según las particularidades del paciente (presencia de dolor o alteraciones anatómicas).

La exploración es por zonas, no por puntos, así que se debe “rastrear” la presencia de ruidos en varios puntos de cada cuadrante.

### **La Palpación del Abdomen:**

La palpación tiene dos tiempos semiotécnicos:

- 1) La palpación superficial, que abarca la piel y el tejido celular subcutáneo hasta el plano muscular.
- 2) La palpación profunda, a la que se accede “quebrando” el plano muscular. La palpación profunda puede ser , a su vez, general y específica o visceral.

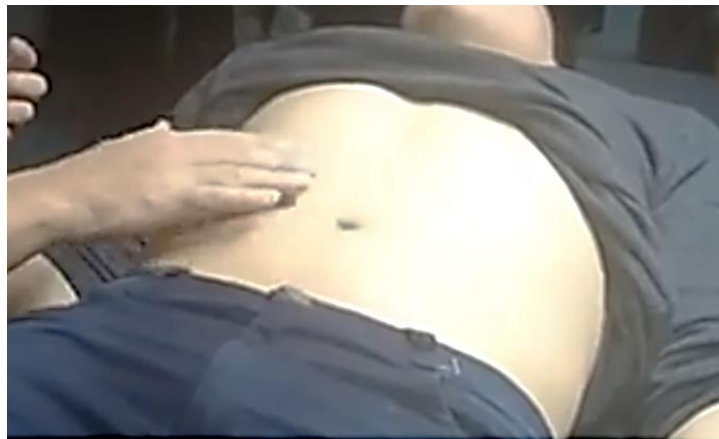#### La palpación abdominal superficial:

Contempla dos gestos semiotécnicos;

- a) La “Maniobra del escultor de Merlo”
- b) La palpación superficial hasta el plano muscular.

La “Maniobra del Escultor” de Merlo se realiza a mano llena, pasando por los cuatro cuadrantes abdominales, rozando la piel sin ejercer mayor presión. Busca valorar la sensibilidad y las características más superficiales de la pared abdominal.

Una variante, que nosotros proponemos, es palpar con la cara palmar de los dedos en sentido centrífugo abdominal, es decir con una dirección circular desde el centro hacia la periferia.

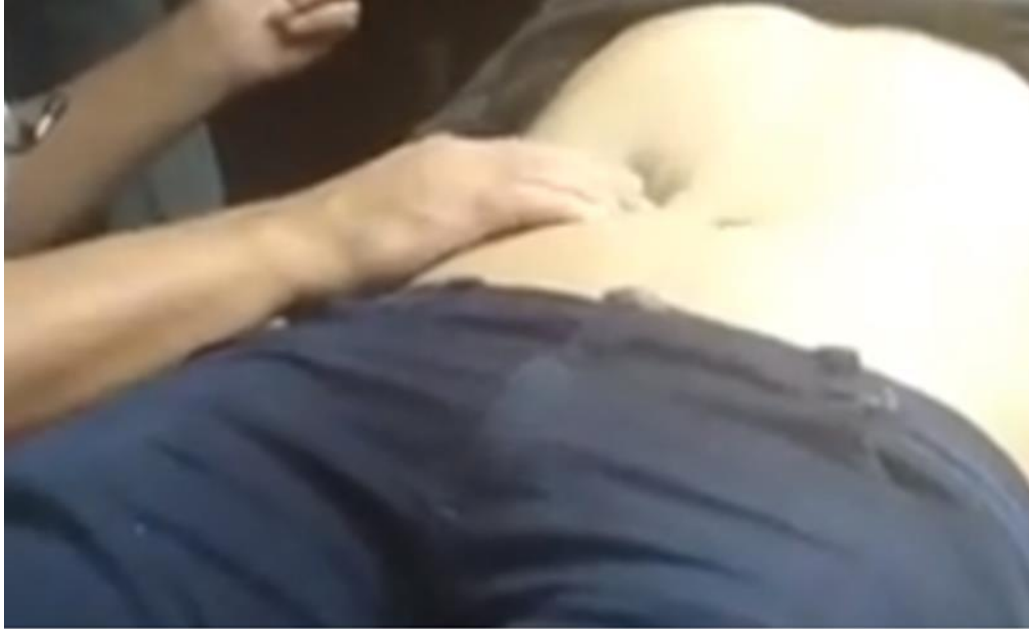

*Palpación abdominal superficial*

Luego de estas maniobras superficiales, se palpa el abdomen con la cara palmar de los tres dedos medios, con movimientos de flexión suave metacarpofalángica, llegando hasta el plano muscular sin sobrepasarlo. También de manera centrífuga circular desde el ombligo hacia la periferia. Una variante palpatoria es la de imprimir un movimiento discretamente circular en el acto palpatorio o realizarlo con una disposición semejante a la mano “en cuchara”

La palpación abdominal profunda:

Implica palpar, con la misma técnica que se utilizó en la palpación superficial, el abdomen pero “quebrando” el plano muscular, por lo que la intensidad de la palpación aumentará proporcionalmente a la resistencia normal del plano muscular. También la proponemos realizar de manera centrífuga y circular.



***Palpación abdominal profunda***

Luego de palpar profundamente el abdomen de manera general se realizarán maniobras de palpación profunda pero orientada a la evaluación de vísceras concretas, dos sistemáticas y otras dos optativas acorde al cuadro clínico.

*Sistemáticas:*

- a) Palpación de Colon Sigmoides
- b) Palpación de Ciego

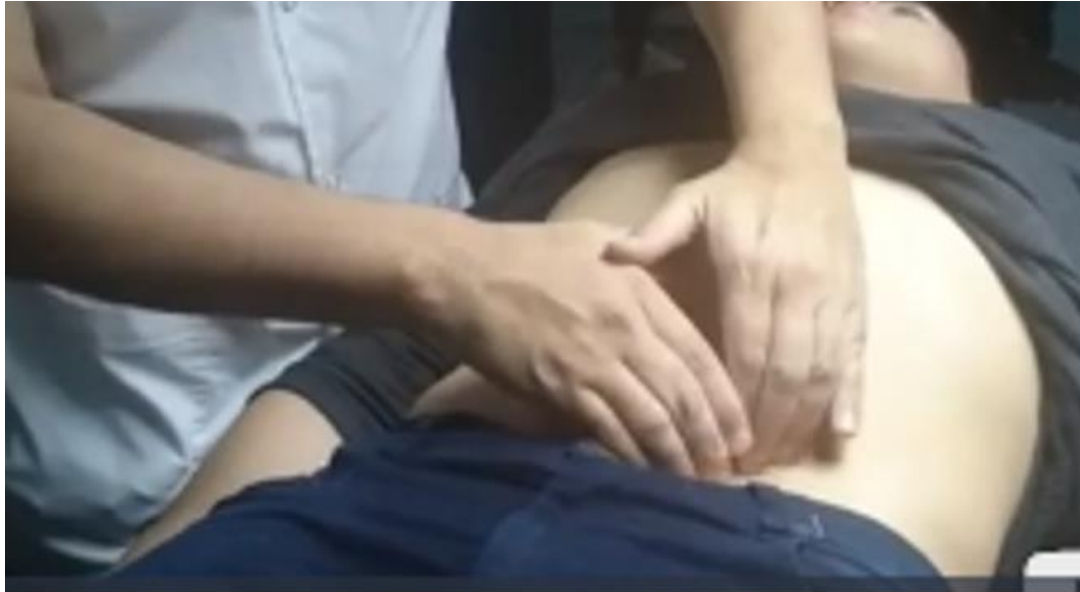*Acorde al Cuadro Clínico:*

- c) Valoración del punto vesicular. ( Maniobra de Murphy)
- d) Búsqueda del signo de Blumberg.

- a) **Palpación de Colon Sigmoide:** desde la derecha del paciente, con una disposición de las manos similar a la “maniobra del enganche” de Mathieu, se profundiza en la zona baja de la



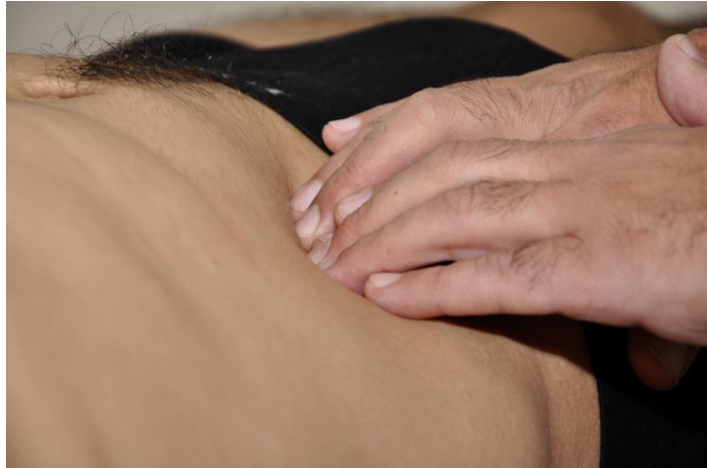fosa ilíaca izquierda con una disposición de la línea de los dedos levemente en diagonal o siguiendo la línea iliopubiana izquierda. Allí se profundiza y se realizan movimientos palpatorios con el fin de hallar el borde libre del colon sigmoides que se palpa como un “rodillo” blando por debajo de los dedos.



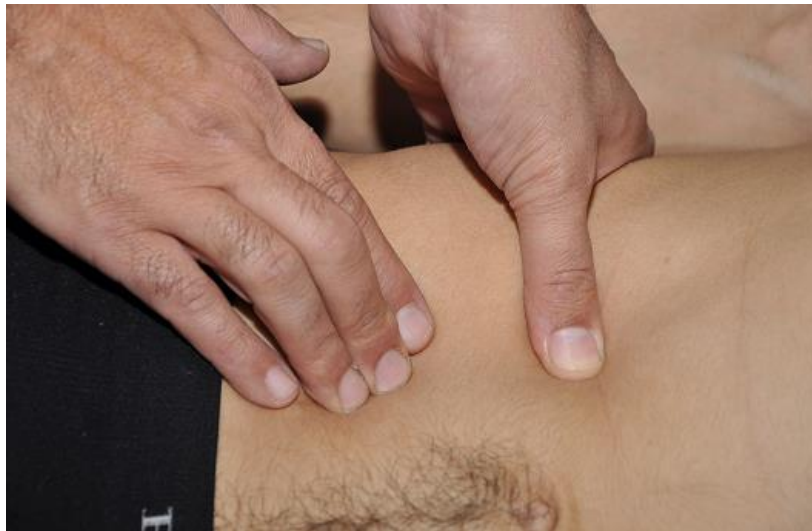*Palpación de colon sigmoide*

Como maniobra complementaria a la palpación sigmoidea, se puede continuar, una vez ubicado el colon sigmoides, palpando a lo largo de su borde externo y así identificar al colon descendente en casi toda su extensión. Este gesto semiotécnico lo hemos descrito realizando una palpación unimanual bidigital en general, con la mano derecha.

- b) **Palpación del Ciego:** Desde la derecha del paciente, se realiza una maniobra bimanual, con una disposición similar a la “del enganche” de Mathieu, palpando, así, el borde inferior y externo del ciego. La percepción es claramente hidroaérea lo que certifica su identificación. Una variante es la de colocar las manos de tal manera que la punta de los dedos se dirijan hacia la parte superior del abdomen y se palpe “desde abajo” al borde cecal.

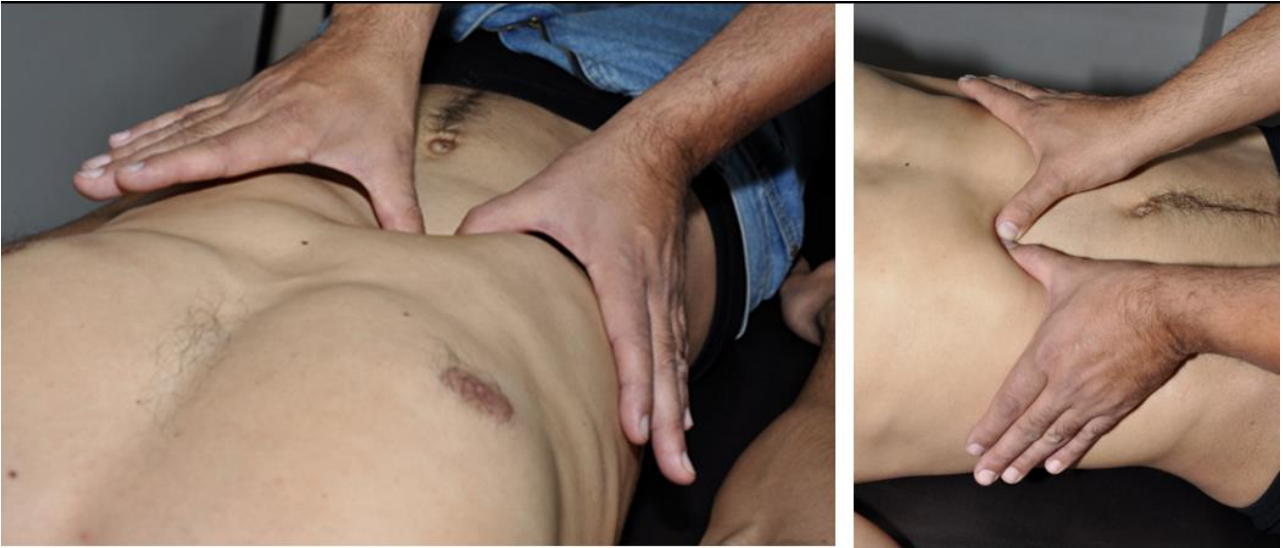


Como maniobra de sensibilización de la palpación del ciego, promovemos la técnica de Sigaud II que consiste en utilizar las dos manos con dos funciones distintas. Mientras la mano izquierda realiza una “pinza” digital con el pulgar presionando en la cara abdominal, a nivel del flanco, la mano derecha palpa el ciego. Esta maniobra busca “distender” al ciego haciéndolo más accesible a la exploración palpatoria.



*Maniobra de Sigaud II*

- c) **Valoración del Punto Vesicular:** (Maniobra de Murphy) tiene como objetivo detectar enfermedad vesicular inflamatoria aguda o crónica. Para ello se colocan los dos pulgares en el punto vesicular o cístico, mientras las manos se extienden sobre la base del tórax de manera firme, indicándole al paciente que realice una inspiración profunda. La interrupción de la inspiración por dolor indica que la maniobra fue positiva.



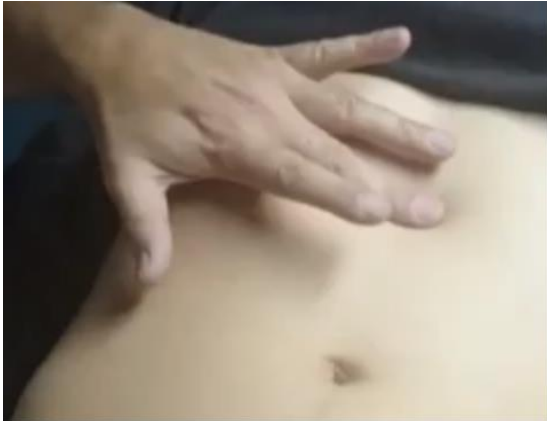*Maniobra de Murphy*

- d) Búsqueda del Signo de Blumberg: Con el mismo gesto semiotécnico de la palpación profunda se profundiza aún mas sobre un punto o área específica del abdomen (preferentemente mientras se indica al paciente que inspire lentamente) y luego se descomprime de manera brusca. El dolor a la descompresión vuelve a esta maniobra positiva e indica reacción peritoneal.

## Percusión Abdominal

El objetivo primordial de la percusión abdominal general es valorar la presencia de timpanismo, como nota percutoria normal, al igual que su exageración o desaparición en general por la presencia de líquido o masas abdominales.

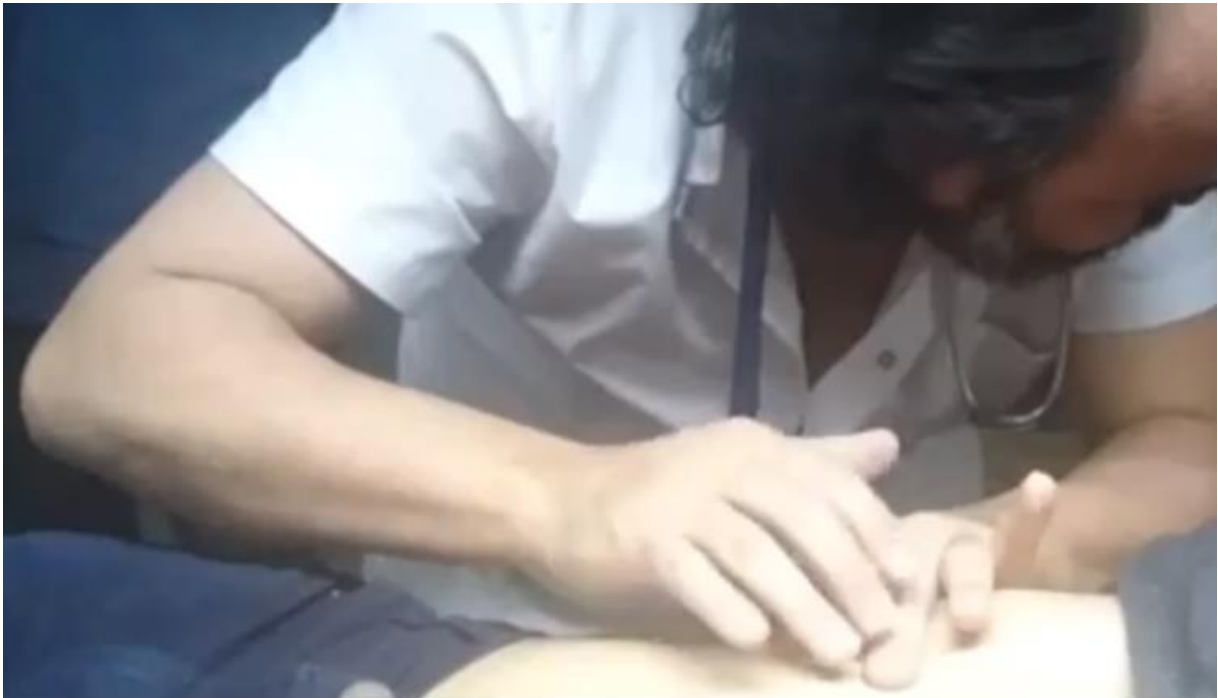- Acerca de la técnica percutoria abdominal: A diferencia de la intensidad percutoria del tórax, del hígado o del bazo, la percusión abdominal debe ser muy suave, tan leve que debería ser escuchada solo por quien percute, que adopta una posición de acercamiento auditivo al punto sobre el cual se percute, sin mirar, solo escuchando. La maniobra es bidigital, el dedo plexímetro debe apoyarse firmemente sobre el plano muscular deprimiéndolo de manera suave y leve. El golpe percutor debe ser suave y salir de la articulación metacarpofalángica, a diferencia de las otras técnicas que requieren un movimiento de muñeca. La punta del dedo medio debe golpear sobre la base de la última falange del dedo plexímetro sin rebote ( El dedo plexor queda sobre el plexímetro) y un solo golpe percutor. La nota percutoria buscada es el timpanismo abdominal.



*Percusión abdominal. Dedo Plexímetro*

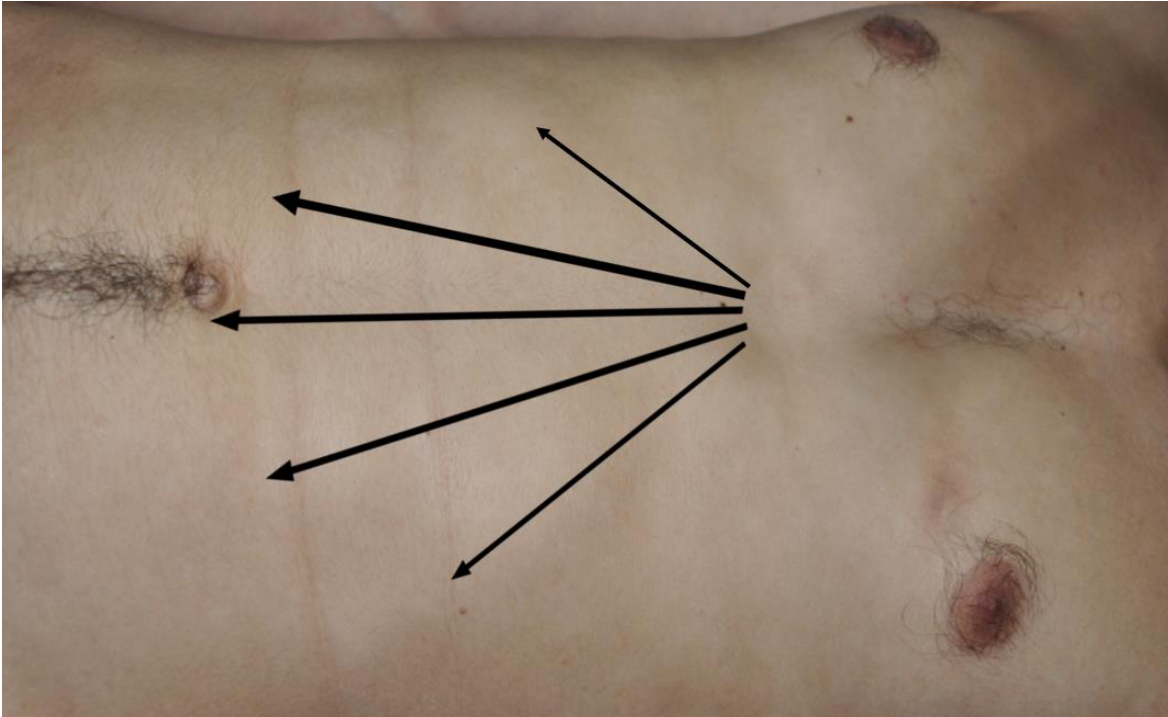


*Dedo plexor. Lugar desde donde surge la fuerza percutoria*



***Técnica percutoria abdominal. Acercamiento al área de percusión.***

La secuencia percutoria se asimila a la búsqueda de líquido libre en la cavidad abdominal. Se percute de manera radiada, comenzando en el epigastrio, siguiendo líneas que excéntricamente se dirigen hacia la periferia del abdomen. La percusión normal ha de ser timpánica en toda su extensión.



### ***Percusión abdominal radiada***

Los cambios de decúbito (en general los laterales o intermediolaterales) son gestos optativos y complementarios ante la sospecha de ascitis.

La semiología abdominal general da lugar al inicio de la semiología hepática, esplénica y renal.

#### **¿Tiene mi paciente una reacción peritoneal?**

La búsqueda del signo de Blumberg es la respuesta clásica, contando con mucha sensibilidad y especificidad. Pero debemos tener en cuenta que apela a la generación de dolor, en ocasiones muy intenso. ¿Existen otras formas de poner en evidencia una peritonitis?

Proponemos estas maniobras complementarias:

- Se le indica al paciente que tosa, distienda o “esconda” el abdomen.
- **“Sacudida Abdominal”**: Con el paciente en decúbito dorsal se imprimen movimientos a modo de “sacudidas” bruscas y rápidas empujando con el talón de la mano del explorador a nivel de la cresta ilíaca.
- **“Signo del Talón”**: Se le indica al paciente que estando parado, adopte la posición en “puntas de pie” y luego caiga bruscamente sobre sus talones.

- O con la propia maniobra percutoria abdominal.

En todos los casos, el dolor localizado o generalizado orienta, en contexto clínico, a irritación peritoneal aguda.

### ¿Tiene mi paciente una ascitis?

La percusión radiada tal cual fue descrita para la semiología general, tiene como objetivo detectar líquido libre. Ante la presencia de matidez se realiza una marca demográfica por sobre el dedo apoyado sobre el sector mate hallado, luego se vuelve a percutir desde el epigastrio. Una vez detectada la matidez, que en el caso de la ascitis, es una semiluna abdominal inferior de concavidad superior, se cambia de decúbito hacia una posición lateral, mientras se deja el dedo plexímetro sobre una zona mate ya explorada. Se vuelve a percutir sobre este dedo y se valora su nota percutoria.

El reemplazo de matidez por timpanismo ante el cambio de posición (de decúbito dorsal al lateral) es signo de la presencia de líquido libre.

Las maniobras complementarias conocidas como “*signo del témpano*” o de la “*onda ascítica*” son de alta especificidad pero de muy baja sensibilidad. Recomendamos educarse en la semiotecnia percutoria clásica que detecta escasos niveles de líquido libre abdominal para un diagnóstico más asertivo y precoz.

---

---

**La semiología abdominal general normal** muestra un abdomen acorde al hábito del paciente, una distribución pilosa acorde al sexo y edad, Simétrico. Con ruidos hidroaéreos presentes y normales. Timpánico . Con identificación del colon sigmoides y ciego, indoloros y de características normales. Murphy y Blumberg negativos.

---

---

# Capítulo 10

## Semiotecnia Hepática

La exploración del hígado debe realizarse luego de la semiología abdominal general, en concordancia con la esplénica y la renal. La técnica exploratoria contempla los clásicos momentos de observación, palpación, percusión y auscultación. Siendo el tiempo palpatorio el que más rédito brinda en torno a las características clínicas del hígado explorado, por ello veremos que existen numerosas propuestas para poner en práctica y llevar adelante este tiempo semiotécnico.

### **Consideraciones Generales:**

*Anatomía Clínica:* El hígado se proyecta sobre la superficie cutánea en una zona del hipocondrio derecho que nace a nivel del 5to. espacio intercostal hasta, aproximadamente, dos traveses de dedo por debajo del reborde costal que, valorados en la línea medioclavicular, representa una altura de 8 a 12 cm. Su proyección se halla ocupando parte del tercio inferior del esternón como del epigastrio. Es un órgano anatómicamente cubierto casi en su totalidad por peritoneo, pero que se puede considerar en la práctica como retroperitoneal y tóracoabdominal, en estrecho contacto con el diafragma y la base pulmonar derecha, proyectándose en su zona posterior en la región lumbar y paravertebral. Su límite superior coexiste con una porción del pulmón derecho que se proyecta sobre la superficie superior y anterior hepática, hecho de trascendente relevancia para interpretar los cambios percutorios en la transición tóraco abdominal derecha. Durante la inspiración desciende de manera significativa hacia la fosa iliaca derecha, en un movimiento bascular que ayuda a hallarlo en la exploración palpatoria.

### **Preparación para la exploración hepática:**

La tranquilidad del ambiente, al igual que su luminosidad y temperatura adecuada son variables siempre presentes al inicio de cualquier técnica de exploración física. El paciente debe hallarse en decúbito supino, sin almohada, con todo el tórax y parte de la pelvis superior expuesta. El explorador sentado a la derecha del paciente, a un nivel para explorar el abdomen que sea cómodo y con una adecuada accesibilidad. La camilla o la cama deben ser lo suficientemente consistentes y firmes, a la vez que cómodas, como para brindar un plano que no permita deformaciones abdominales que dificulten la semiología. Los brazos del paciente permanecerán a los costados de su abdomen y los miembros extendidos.

## Técnica Exploratoria Hepática:

Se cumplen los siguientes momentos semiotécnicos:

1. *Observación*
2. *Palpación*
3. *Percusión*
4. *Auscultación*

### **Observación**

Con el paciente en decúbito dorsal y el examinador sentado a su derecha, se observa el hipocondrio derecho y toda la zona correspondiente a la anatomía de superficie hepática desde la derecha, a nivel tangencial e inclusive y, de manera optativa, desde los pies del paciente.

En este momento semiológico se cumplen dos tiempos: Uno **pasivo**, donde se observa estáticamente la región hepática y los movimientos respiratorios a ese nivel y otro **activo**, en el que se indica al paciente que inspire profundo, observándose los cambios que imprimen estos movimientos sobre la zona.


### **Palpación**

Junto con la percusión, es el tiempo semiotécnico de mayor importancia clínica. Palpar el hígado nos da una idea, a través de la valoración semiológica de las características de su borde, de aspectos etiológicos y evolutivos de distintas patologías hepáticas primarias o de origen sistémico.

Existen numerosas técnicas exploratorias propuestas, aquí plantearemos una secuencia semiotécnica que implica una jerarquización de algunas de entre las maniobras conocidas en base a la experiencia y la escuela a la que pertenecemos. *(De clara influencia de la segunda escuela clínica Francesa)*. Pero la técnica más útil de palpación hepática es aquella que el explorador haya seleccionado para ejercitarla rutinariamente y en la que más rédito halló en su ejercicio semiológico diario.

*Todas las maniobras que describiremos son con el paciente en decúbito dorsal y el explorador sentado a la derecha.*

#### *Secuencia Semiotécnica de Palpación Hepática*

- 
- 1) *Palpación Bimanual "del Enganche"*
  - 2) *Maniobras de Sensibilización*
  - 3) *Maniobras Optativas*



La **secuencia semiotécnica** que proponemos se compone de tres momentos palpatorios, dos complementarios y uno optativo:

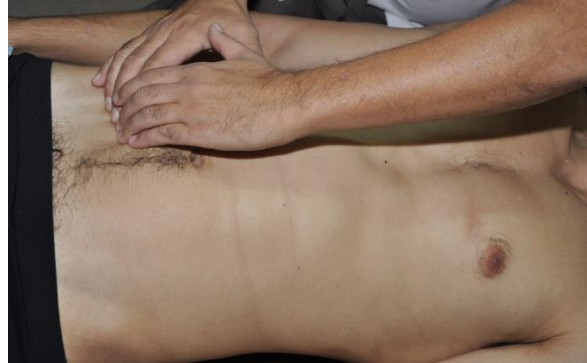
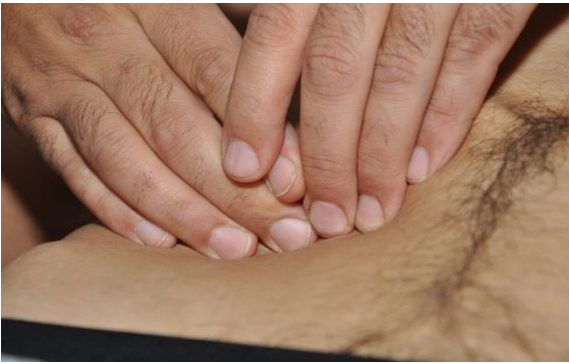
1. **Palpación Bimanual con la “Maniobra del Enganche”**
2. **Maniobras de Sensibilización**
3. **Maniobras Optativas**

### 1. **Palpación bimanual “del enganche” hepático**

El explorador utiliza las dos manos, con todos los dedos, exceptuando los pulgares que se cruzan en plano por debajo del resto de los dedos, ubicados en una misma línea palpatoria, salvo la extremidad del índice izquierdo que encima al derecho, y en una flexión que genera una posición que se asimila a un “gancho” bimanual. Se describió originalmente como el mismo gesto que el paciente adoptaría si el mismo se palpase bimanualmente el hígado.

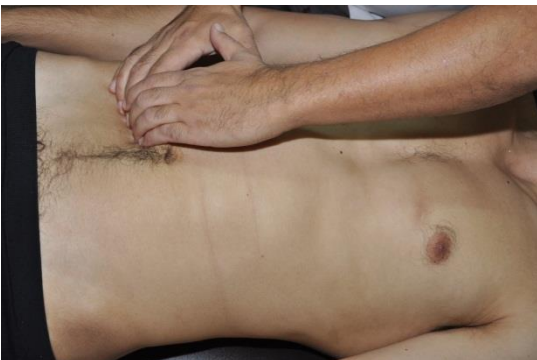**Se comienza a palpar en el hemiabdomen inferior derecho.**



Con ambas manos en esa posición y

localización, se indica al paciente que inspire profundamente mientras se profundiza levemente esperando hallar el borde hepático, durante la espiración se dirige la palpación hacia la región hepática *sin perder contacto con la pared abdominal* y siguiendo el eje que da la proyección abdominal de la línea medioclavicular. Este gesto semiológico se repite hasta llegar al reborde costal derecho.

En el punto del trayecto donde se halla al reborde hepático se procede a caracterizarlo en tanto forma, sensibilidad y superficie.



*Es habitual, y deseable, volver a descender de manera parcial y repetir la maniobra las veces que sea necesario, a lo largo del mismo u otro eje palpatorio, al igual que cambiar de posición y/o realizarla de pie, a los fines de aclarar dudas semiológicas.*

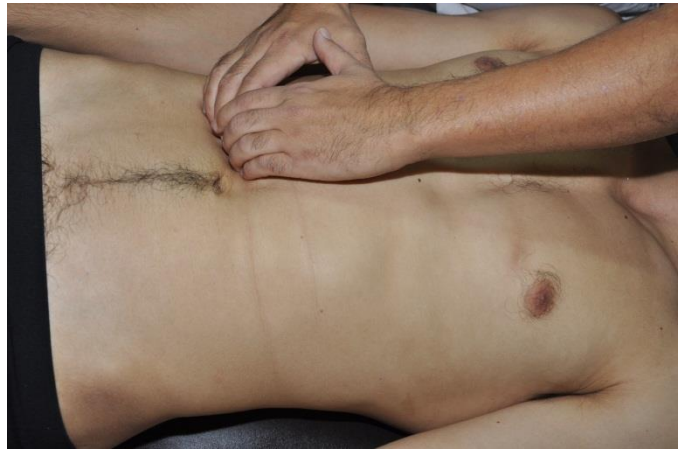## 2. Maniobras de Sensibilización

Son gestos semiotécnicos que tienen como finalidad sensibilizar y brindar más rédito semiológico a la maniobra “del enganche”.

Se puede sensibilizar con la siguiente secuencia:

- a) Con las manos en la posición de “enganche” sobre el reborde costal, al finalizar la maniobra inicial, se mueven las manos a lo largo del reborde costal o del hígado palpado. La maniobra es bimanual y las manos se mantienen en la misma posición inicial.

- b) Con una mano “en cuchara” se palpa el borde derecho hepático que topográficamente se proyecta en el extremo derecho e inferior del hipocondrio. Con la mano allí se indica al paciente que realice una inspiración profunda.



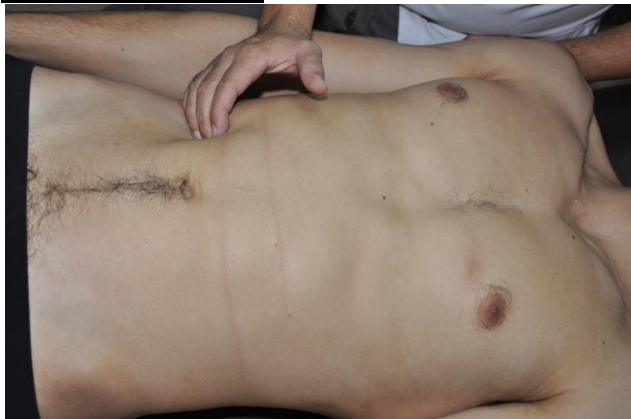La mano “en cuchara” implica una maniobra unimanual, habitualmente derecha, con la mano en semiflexión que profundiza en cada inspiración con el borde cubital y la palma dirigida hacia el hipocondrio. La percepción palpatoria se efectiviza con los pulpejos de los dedos.

- c) Se vuelve a buscar el borde hepático con la misma secuencia que la maniobra “del enganche” pero con un gesto unimanual y la mano “en cuchara”
- d) La elevación del hipocondrio derecho con la mano izquierda del explorador o elevándolo con el propio antebrazo derecho del paciente son opciones para mejorar la caracterización de lo hallado o sensibilizar la búsqueda del hígado.

## 3. Maniobras Optativas

Estas

salvo  
el



maniobras no son necesarias en general si se logra adquirir experiencia y confianza en las técnicas descriptas anteriormente, que se opte por alguna de ellas para ejercicio diario de la palpación hepática.

Se pueden considerar a las maniobras optativas como Bimanuales o Unimanuales:

➤ *Maniobras Optativas Bimanuales:*

Maniobra bimanual con manos “ángulo recto”: Con ambas manos formando un ángulo recto. La izquierda sobre el eje longitudinal del abdomen, sobre la línea medioclavicular, y la derecha transversal a ese eje, formando un ángulo recto con la otra mano unidas por los pulpejos. Así, los dedos levemente flexionados palpan y ascienden en cada movimiento inspiratorio.

Maniobra bimanual utilizando el pulgar: La mano izquierda se coloca por debajo del hipocondrio, con la cara palmar en contacto con el flanco mientras el dedo pulgar se dispone sobre la pared abdominal anterolateral intentando palpar el borde hepático durante la inspiración profunda. Mientras, la mano abdominal rechaza las vísceras hacia arriba imprimiendo una presión sobre el hígado al que trata de “enderezar” para exponerlo más al dedo explorador. Una maniobra útil para sensibilizar la maniobra del enganche o para los casos en que el hígado no se palpa con la maniobra central.

Maniobra bimanual del “peloteo” hepático, en la que, también, se utilizan las dos manos: la izquierda por debajo del hipocondrio transversal al eje corporal, apoyando la palma sobre la región lumbar, mientras que la derecha se mantiene sobre el abdomen, con los pulpejos de los 4 primeros dedos a lo largo del reborde costal. De esta manera la mano “lumbar” imprime movimientos bruscos de flexo extensión metacarpofalángicas, mientras la mano “abdominal” palpa el borde hepático impulsado por cada golpe de la mano lumbar. Es una maniobra de baja sensibilidad y, por ende, poco útil en la práctica.

Maniobra bimanual con los dedos dirigidos “hacia arriba: Con la mano izquierda en la región lumbar, con la palma dirigida hacia arriba y tratando de “levantar” al hígado. Mientras la mano derecha se aplica con toda su palma sobre el abdomen, *con los dedos dirigidos hacia arriba* y con el eje de la mano coincidiendo con el eje longitudinal que da la línea medio clavicular. En esta posición se imprimen movimientos de flexión y extensión leve de los dedos tratando de localizar la resistencia correspondiente al borde hepático, una vez hallada se indica al paciente que inspire profundamente para su caracterización.

**Maniobra bimanual con el paciente de pie:** Estando el paciente parado, el explorador, que también se halla de pie, se coloca por detrás del mismo y realiza una maniobra similar a la bimanual del enganche. Es excepcional la necesidad de su uso.

### **Del libro de Semiología de Mazzei**

*„La historia semiológica de la palpación del hígado está jalonada por varios nombres de autores que han impuesto o preferido tal o cual manera de realizarla: Mathieu...Chauffard ...Glenard...Gilbert..Brugsch..*

*...Nosotros practicamos lo que llamamos palpación en “garra”, es decir, en cuchara, pero con los dedos separados, tratando de ampliar la superficie de contacto de los dedos y sus yemas con la pared abdominal del enfermo....”*

#### ➤ **Maniobras Optativas Unimanuales**

Maniobra unimanual con la mano “en cuchara”: la secuencia semiotécnica es igual a la maniobra del enganche, la diferencia es que es unimanual y la mano adopta una disposición tal que, estando en actitud de una pronunciada semiflexión (similar a una chuchara), y apoyando ligera e inhomogéneamente el borde cubital, se dispone a “enganchar” en cada inspiración al borde hepático con el pulpejo de los cuatro dedos. Maniobra útil, complementaria a la del enganche a la cual sensibiliza.

Maniobra unimanual con la mano “en excavadora”: Se colocan los dedos de la mano derecha ligeramente flexionados hacia arriba, a nivel del borde hepático, que al entrar en contacto con él durante la inspiración profunda, se disponen a “empujar” al hígado hacia arriba. El explorador nota el resalto hepático, siendo una útil maniobra para describir las características palpatorias del borde del hígado.

Maniobra unimanual con los dedos “hacia arriba”: La posición de la mano derecha ya fue descrita en la maniobra bimanual homónima. En este caso no se utiliza el levantamiento con la mano izquierda. La palpación puede ser mientras el paciente respira normalmente o preferentemente en cada inspiración profunda.

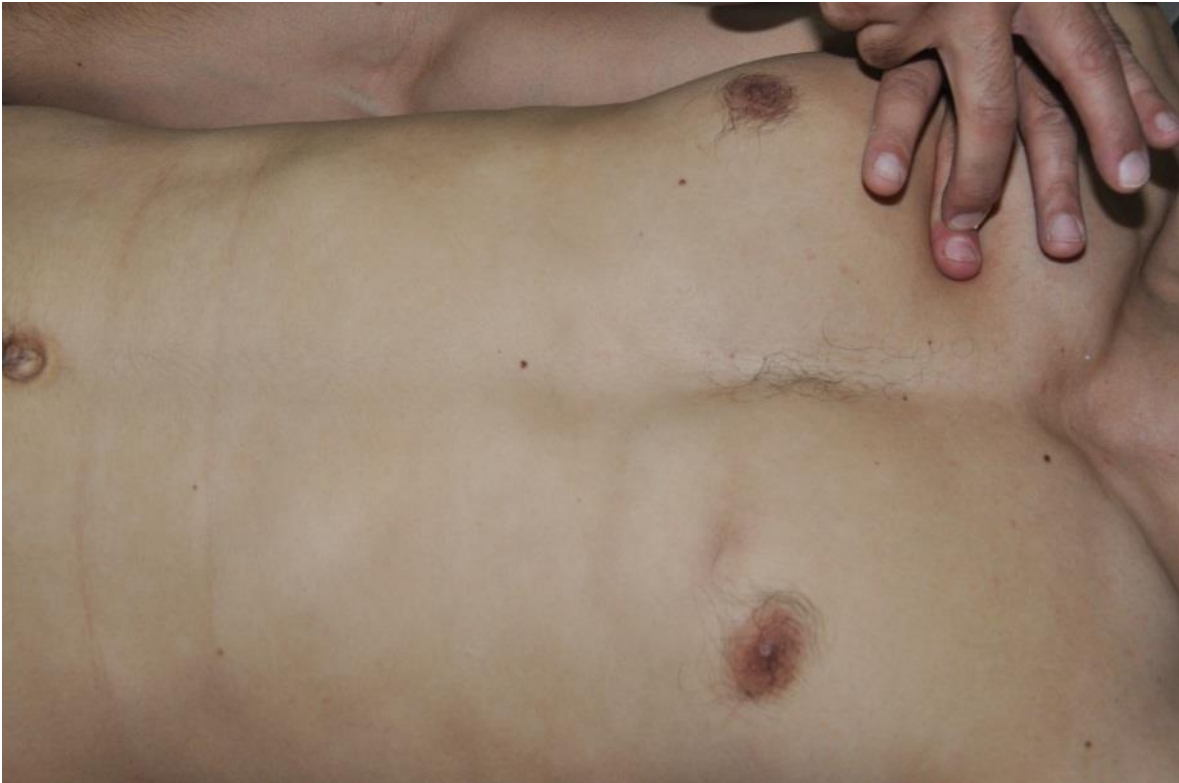## **Percusión:**

La percusión hepática tiene *dos objetivos fundamentales*: valorar el área hepática, identificando su proyección sobre la superficie tóracoabdominal del paciente y determinar la altura hepática, hecho fundamental para identificar una hepatomegalia.

### Valoración del Área hepática:

Requiere identificar el límite superior e inferior hepática.

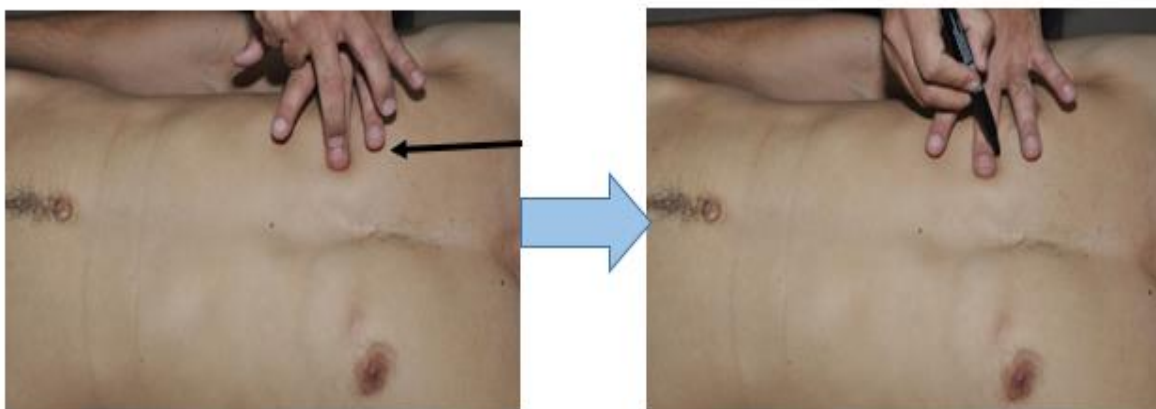
*Determinación del límite superior:* Se percute a lo largo de tres líneas longitudinales al eje central del abdomen. Inicialmente sobre la línea medioclavicular, luego sobre la para esternal derecha y, por último, sobre la axilar anterior.



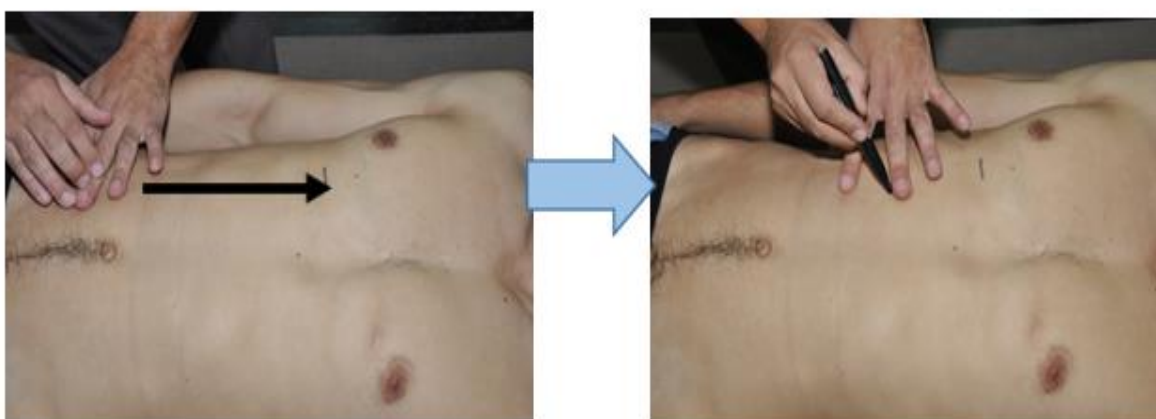
La percusión se inicia en la región infraclavicular, con una intensidad equivalente a la percusión pulmonar, colocando el dedo plexímetro en cada espacio intercostal. Inicialmente se identifica la sonoridad pulmonar, al descender, y a nivel del 5to. Espacio intercostal se halla una submatidez, y en el espacio inmediatamente inferior a este, la matidez. **Se interpreta que el límite hepático superior comienza en una línea trazada por encima del dedo que percute la submatidez**, zona de superposición de parénquima pulmonar y hepático.

La misma técnica y los mismos principios se utilizan para los otros ejes restantes. La unión entre tres marcas dibujan el límite superior hepático. Un lápiz demográfico puede ser de utilidad en estas estimaciones.

*Determinación del límite inferior:* Se percute desde la fosa ilíaca derecha hacia arriba a lo largo de las tres proyecciones de las líneas que se utilizaron para la delimitación del límite superior. La intensidad es la misma que para la percusión abdominal, suave y con un golpe percutorio que nace en la articulación metacarpo falángica. Aquí, el punto de comienzo del parénquima hepático es en un punto o línea trazada por debajo del dedo que percute la matidez o submatidez que sigue al timpanismo abdominal. Se comienza en la línea que se corresponde con la medio claviclar.



*Delimitación percutoria del borde superior hepático*



*Delimitación percutoria del borde inferior hepático*

## **Auscultación**

Es el gesto que menos rédito brinda a la semiología hepática. Se lleva adelante a los fines de hallar soplos, murmullos venosos o frotos, hallazgos, de por sí, poco frecuentes y tardíos.

Se coloca la membrana del estetoscopio de manera firme y sin dejar resquicios con la piel o las estructuras óseas sobre la superficie hepática. En general se eligen puntos o zonas donde se estima hay mayor parénquima como la región correspondiente a su proyección costal o sobre hallazgos patológicos circunscriptos.

Como maniobras complementarias, y dependiendo de lo hallado, se puede palpar el pulso arterial, comprimir el bazo o el abdomen, realizar la maniobra de Valsalva a los fines de caracterizar mejor lo auscultado. Gestos de poca utilidad semiotécnica.

---

---

***La Semiología normal hepática*** halla un área que se extiende desde el quinto espacio intercostal hasta dos traveses de dedo por debajo del reborde costal, con una altura de entre 8 a 12 cm. Con o sin hallazgos en la palpación de su borde . Desciende 2 cm durante la inspiración profunda. En el caso de palparlo presenta un borde diedro, ni muy agudo ni romo, de consistencia blanda, indoloro, con una superficie lisa y que desciende en la inspiración profunda hacia el hemiabdomen inferior derecho. Normalmente la auscultación es negativa, salvo ruidos hidroaéreos vinculados con la presencia del ángulo hepático colónico.

---

---

# Capítulo 11

## Semiotecnia Esplénica

La semiología del bazo representa un aprendizaje de extraordinaria importancia para la formación del médico clínico. El bazo es un órgano que expresa, fundamentalmente en su agrandamiento, la puerta de entrada a múltiples enfermedades sistémicas frecuentemente ocultas en una urdimbre de signos y síntomas, a veces inconexos, al que los hallazgos de la semiología esplénica, pueden unir y aclarar. De esta manera, la ausencia o presencia de esplenomegalia dirigirá la atención del semiólogo hacia distintos puertos etiológicos del cuadro clínico. El bazo, como “órgano del misterio” galénico, es un paradigma de la Semiología Clínica, cuya semiotecnia es un aprendizaje obligado durante el trayecto formativo de pregrado, que nos acompañará a lo largo toda nuestra vida de ejercicio semiológico clínico.

**Anatomía Clínica:** Nuestro Maestro, el Prof. Manzano, nos hace imaginar al bazo como un órgano “inserto” en la 10ma. costilla izquierda. Esta imagen nos permite visualizarlo entre el 10mo y 9no espacio intercostal, en una franja intermedia entre la línea axilar anterior y la posterior. Mide no más de 13 cm, se mueve con el diafragma hacia abajo y adelante. Tiene un eje que va desde adelante hacia atrás y de arriba hacia abajo, en íntimo contacto con la parrilla costal, la cámara gástrica, el ángulo esplénico del colon, la cola pancreática, el riñón y la pared muscular lumbar. Todos estos elementos anatómicos confabulan contra una adecuada accesibilidad semiológica. Sin embargo su cuerpo, proyectado en la superficie torácica a nivel de la 10ma costilla sobre la línea axilar media y su polo anterior que desciende durante la inspiración, en su acercamiento al reborde costal, son los referentes semiológicos de mayor importancia, que lo vuelven accesible mediante la palpación y percusión.

**Preparación:** La semiología esplénica es uno de los tiempos de la semiología abdominal por lo que siempre debe hacerse posterior a esta y teniendo un concepto previo de los hallazgos semiológicos generales de la exploración del abdomen. En general, posterior a la semiología hepática, aunque este orden no es imprescindible. De todo esto se deduce que el paciente se debe hallar acostado en decúbito dorsal, sin almohadas, con el torso y el abdomen descubierto hasta el inicio de la pelvis, mientras el explorador se dispone sentado a la derecha del paciente.



### **Técnicas de Exploración:**

La exploración del bazo tiene dos momentos exploratorios, con distintos gestos semiotécnicos algunos centrales y obligados, otros optativos o de sensibilización.

- 1) Un Primer momento con el paciente en decúbito dorsal.
- 2) Un Segundo momento con el paciente en decúbito lateral derecho. (primero un decúbito lateral derecho estricto y luego intermedio lateral)

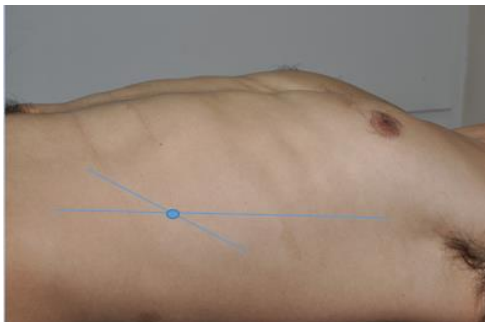
En ambos momentos existen gestos palpatorios y percutorios, representado en sí mismos rutinas semiológicas. Primero se procederá a percutir el bazo y luego a palparlo.

**La observación del hipocondrio izquierdo puede considerarse parte de la observación abdominal general o realizarse de manera específica y detallada en este momento.**

### **Con el Paciente en Decúbito Dorsal y el explorador sentado a la derecha:**

Tiene tres gestos semiotécnicos:

- 1) **Se percute el espacio de Traube.** Debe ser timpánico, en un área semilunar por debajo de la 6ta. costilla y el reborde costal. Representa a la cámara gástrica, plausible de ser desplazada frente a un agrandamiento esplénico.
- 2) **Se percute el punto de Castell.** Debe ser sonoro o timpánico. El punto descrito por Donald Castell se halla a nivel del último espacio intercostal sobre la línea axilar anterior. Se percute en un solo punto, con un solo dedo plexímetro y con la maniobra digito-digital clásica. Tiene dos tiempos: Primero se percute bajo la respiración superficial y luego a la inspiración profunda. **Es positivo (es decir, hay esplenomegalia) cuando es mate o se vuelve mate a la inspiración profunda.**

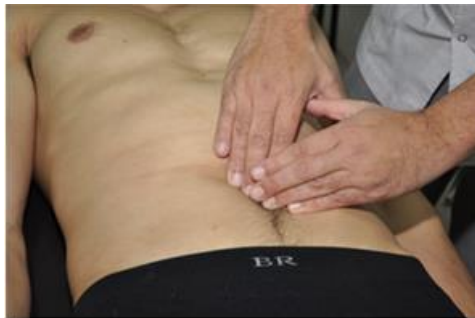

- 3) Palpación en decúbito dorsal desde la derecha:** Es una maniobra bimanual, en la que la mano izquierda levanta al hipocondrio izquierdo mientras la derecha palpa desde la fosa ilíaca derecha hacia el hipocondrio izquierdo con la mano “en cuchara”, esperando al polo inferior del bazo en cada inspiración profunda del paciente y ascendiendo en la inspiración. Al llegar al reborde costal se “busca” el polo esplénico reforzando la inspiración y con maniobras de lateralización a lo largo del reborde costal.

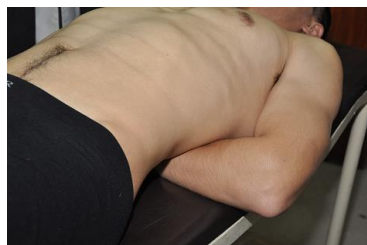
**La realización de estos tres gestos semiológicos (Traube, Castell y Palpación en decúbito ventral) son complementarios y sucesivos en su realización, aumentando la sensibilidad y especificidad de la semiología esplénica.**

**Maniobras Optativas y/o Complementarias:**

- a) Se puede llevar adelante la palpación desde la izquierda del paciente con dos maniobras: una, de manera bimanual, a modo “del enganche hepático”, otra “empujando” el hipocondrio izquierdo con la mano derecha y palpando con la mano “en cuchara” con la derecha. En ambos casos se busca el bazo a la inspiración y se asciende, desde la fosa ilíaca derecha, durante la espiración.



- b) Se pueden sensibilizar las maniobras palpatorias (tanto las realizadas del lado derecho como izquierdo) colocando el antebrazo del paciente por debajo de su hipocondrio izquierdo a los fines de exponer mejor el órgano a palpar.



Con el paciente en decúbito dorsal se podrá realizar una **auscultación** sobre el hipocondrio izquierdo a los fines de detectar los muy infrecuentes hallazgos que, en este tiempo semiotécnico arroja una esplenomegalia. Lo consideramos optativo o como paso necesario frente a otros hallazgos patológicos.

### **Momentos Semiotécnicos de la Semiología Esplénica**

#### **Paciente en decúbito dorsal**

- 1) *Percusión del espacio de Traube*
- 2) *Punto de Castell*
- 3) *Palpación en decúbito dorsal*

#### **Paciente en decúbito lateral derecho**

- 1) *Percusión en posición de Schuster.*
- 2) *Palpación en posición de Naegeli, con la maniobra de Merlo*

➤ **Con el paciente en posición lateral derecha y el explorador a la izquierda**

**Se realiza primero la percusión y luego la palpación del bazo.**

### **Percusión**

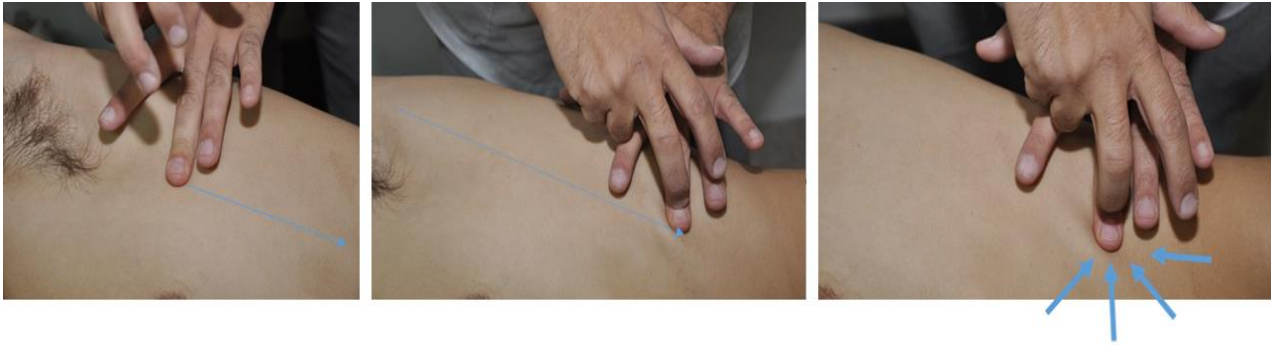El paciente se halla en decúbito lateral derecho con el miembro superior izquierdo flexionado sobre su cabeza (posición de Schuster). Los miembros inferiores extendidos y el explorador sentado o de pie del lado izquierdo al paciente.

Se inicia una percusión cuya intensidad y profundidad percutoria se halla entre la pulmonar y la abdominal, con técnica dígito-digital. Se comienza a nivel de la base de la axila sobre la línea medio axilar bajando hasta la base del tórax izquierdo, a nivel del 4to. Espacio intercostal como mínimo. A nivel del 9no. Espacio intercostal puede hallarse una zona de matidez o submatidez que se

corresponde con el bazo. Esta zona no debe sobrepasar la línea axilar anterior y suele ser de un diámetro no mayor a 2 cm, (clásicamente descrito como “de una moneda”). La delimitación percutoria es posible de manera clara en su límite superior (trazando una línea o marca por sobre el dedo apoyado sobre la región mate) y el anterior, que no debe sobrepasar la línea axilar anterior. El límite posterior y el inferior no son, habitualmente, delimitables percutoriamente, ya que la matidez lumbar y el timpanismo colónico impiden un asertivo acercamiento semiológico.

**Para sensibilizar la percusión** se puede percutir de manera radiada en tres o cuatro líneas que se inicien en el abdomen y que converjan en la región mate percutida atribuida al bazo, al igual que se

puede indicar que el paciente inspire profundo mientras se percute la matidez hallada, para comprobar el desplazamiento de la víscera.



## Palpación

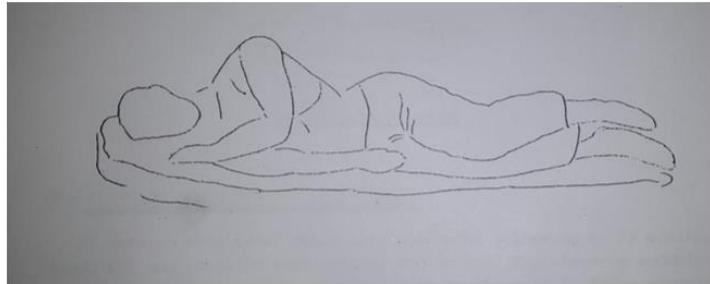
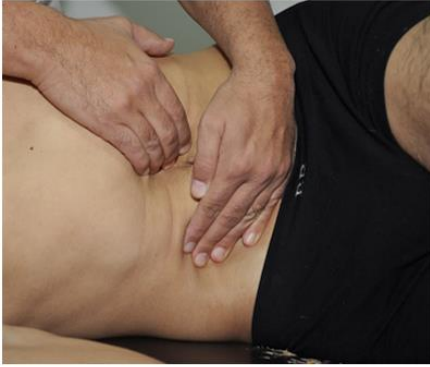
### Proponemos realizar la maniobra de Merlo en la posición de Naegeli

La posición intermedio lateral o medio lateral implica que el paciente adopta una posición inclinada hacia la derecha luego de posicionarse en el decúbito lateral derecho estricto. De esta manera se produce un acercamiento de la pared abdominal a la mano exploradora. Simultáneamente el brazo izquierdo pende sobre el tórax apoyado sobre la superficie de la cama o camilla y el miembro inferior izquierdo se flexiona sobre el derecho que se mantiene extendido... La rodilla flexionada debe tender a reposarse sobre la superficie de apoyo. Esta posición (de **Naegeli**) está destinada a relajar la musculatura abdominal y favorecer la palpación.

*La posición intermedio lateral se logra pasando de la posición de Schuster en decúbito lateral derecho estricto haciendo que el paciente baje el miembro superior izquierdo y flexione el miembro inferior izquierdo. Estos dos movimientos generan un cambio en la posición corporal que obligan al paciente a inclinarse hacia el plano de apoyo, logrando esta posición medio lateral o intermedio lateral al “caer” por el propio peso corporal.*

**Merlo** describe una maniobra palpatoria con el paciente en la posición de Naegeli (decúbito intermedio dorsolateral derecho u oblicuo), en la que estando a la izquierda, parado o sentado, apoyando el dorso del paciente sobre el muslo y cadera del examinador (modificación propuesta por Merlo a la maniobra original), coloca la mano izquierda a nivel de la fosa ilíaca derecha haciendo

una presión hacia el hipocondrio derecho, mientras la mano derecha busca palpatoriamente el bazo, ascendiendo en diagonal hacia el hipocondrio izquierdo en cada inspiración con la mano levemente flexionada “en cuchara”.



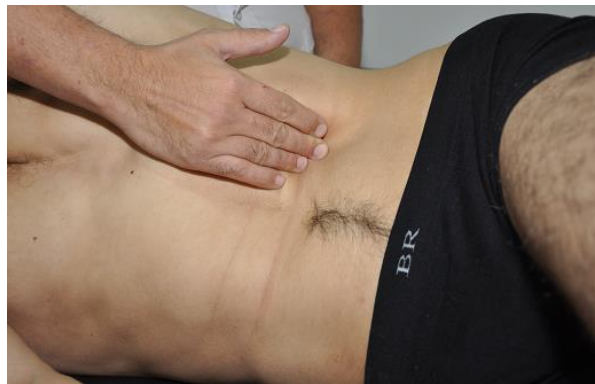Maniobra de Merlo en la posición de Naegeli (Ilustración de los "Apuntes de Manzino")

#### Maniobras de Sensibilización:

Una variante es palpar con la derecha, mientras la mano izquierda ejerce una presión leve sobre el hipocondrio derecho acercando el bazo a la mano palpatoria.

#### ➤ Otras maniobras de palpación esplénica:

Palpación unimanual en el decúbito de Naegeli.



Palpación bimanual: Utilizando ambas manos en la misma posición de “enganche” que se utilizó para la palpación hepática, en decúbito de Naegeli.

Con el paciente parado y el examinador por detrás en una palpación bimanual.

Con el paciente sentado y levemente flexionado hacia adelante.

### **¿Cuál es la semiología esplénica normal?**

Normalmente el bazo no debe palpase, salvo en personas delgadas o en quienes existe un bazo que exceda el tamaño normal, aun no habiendo patología conocida, como sucede en casi el 3% de las personas. Percutoriamente puede existir una zona mate o submate a nivel del 9no. Espacio intercostal que no exceda 1 o 2 cm., y fundamentalmente que no cruce la línea axilar anterior. La observación y la auscultación, lógicamente, no deben arrojar datos positivos. Traube debe ser timpánico, el punto de Castell negativo y la palpación en decúbito dorsal no debe hallar datos patológicos. Triada semiológica de altísimo valor predictivo negativo para esplenomegalia.

### **¿Cuándo un paciente tiene una esplenomegalia?**

***La percusión detecta más tempranamente que la palpación el agrandamiento del bazo.*** Un punto de Castell positivo tiene una sensibilidad y especificidad alta para el diagnóstico de esplenomegalia. Un área percutoria que supere la línea axilar anterior también hablan del agrandamiento de este órgano. La desaparición del espacio de Traube es más tardía y, en general, se acompaña de una palpación también positiva. *El bazo se palpa cuando supera el doble de su tamaño, y se detecta palpatoriamente mas tardíamente que con la percusión.*

### **¿Cuáles son las características semiológicas que identifican a una esplenomegalia?**

El bazo tiene una amplia, clara y característica movilidad respiratoria, con una dirección diaagonal hacia la fosa ilíaca derecha. La sensibilidad, consistencia y la superficie tienen variables características según la causa de la esplenomegalia. La presencia de escotadura es casi patognomónica, pero su hallazgo inconstante. Frente a esplenomegalias considerables se hace dificultoso o se vuelve imposible colocar los dedos palpatorios por debajo del reborde costal del lado izquierdo. El bazo podría tener “peloteo” (“peloteo esplénico”) aunque es un hallazgo infrecuente y no característico.

# Capítulo 12

## Semiotecnia Neurológica

### Observación Inicial

- Situación del paciente y entorno.
- Estado de Conciencia
- Valorar Colaboración y estado psíquico.
- Palabra y Lenguaje
- Facie
- Actitud
- Marcha

### Luego de Acostar al paciente

- Motilidad Activa y Pasiva
- Tono Muscular
- Taxia: prueba talón-rodilla.
- Sensibilidad Superficial y Profunda en miembros superiores e inferiores.
- Búsqueda de Nivel Sensitivo
- Reflejos Profundos
- Búsqueda de Babinsky

### Con el paciente sentado

- Pares Craneales
- Taxia
- Gnosia
- Praxia
- Completar Motilidad, Tono muscular y Reflejos.

### Con el paciente de pie

- Taxia: Prueba de Romberg
- Valorar Actitud

## La Evaluación Neurológica Inicial

La ENI es una rutina semiológica que se incluye en el **examen físico inicial o de ingreso** y en los que se busca un elemento que gatille la sospecha de la presencia de una entidad neurológica. Es distinta de una Evaluación Neurológica Exhaustiva o una Semiología Neurológica dirigida a la Solución, a la que se llega con una hipótesis clara de patología de origen nervioso.

La ENI es un "rastreo semiológico" para detectar una alteración de ese origen en pacientes en los que no existen indicios ni sospecha clara de una enfermedad neurológica. (Subjetiva u objetiva). Está pensado para realizar de manera rápida y abreviada, una búsqueda de los principales síndromes neurológicos. La ENI es un ejemplo de *interpretación de la semiología como campo disparador de hipótesis, más que como esclarecedor de sospechas fundadas.* **Responde a la**

***pregunta de si el paciente tiene o no algún tipo de signo neurológico significativo.***

Las maniobras semiotécnicas a realizar en la ENI se llevan a cabo de manera sucesiva, con el paciente inicialmente acostado, luego sentado al borde de la camilla o cama y luego parado. También se valoran aspectos que surgen durante la entrevista y la imprescindible observación inicial.

➤ **Momentos Semiotécnicos:**

- a) Observación General que incluye a toda la Entrevista y la Exploración Física.
- b) Con el paciente en posición acostada.
- c) Con el paciente sentado
- d) Y, finalmente, con el paciente de pie.

## **Observación Inicial**

**Situación del paciente y su entorno.**

**Estado de Conciencia**

**Valorar participación en la entrevista y su estado psíquico.**

**Palabra y Lenguaje**

**Gnosia**

**Facie**

**Actitud**

**Marcha**

**Luego de Acostar al paciente**

**Motilidad Activa y Fuerza Muscular**

La *motilidad activa* implica indicarle al paciente que realice voluntariamente movimientos segmentarios y simultáneos. El examinador observará la simetría, amplitud, facilidad para su

### **De "La Historia Clínica Neurológica"**

*"..El examen neurológico, se realiza de distintas maneras de acuerdo a la formación y preferencias de cada clínico. En general puede afirmarse que cualquier ordenamiento que se siga en la exploración semiológica del sistema nervioso, es útil desde el punto de vista práctico, siempre que se realice en forma **metódica y prolija.**"*

**Prof.Dr. Mario Arzeno**



desarrollo.

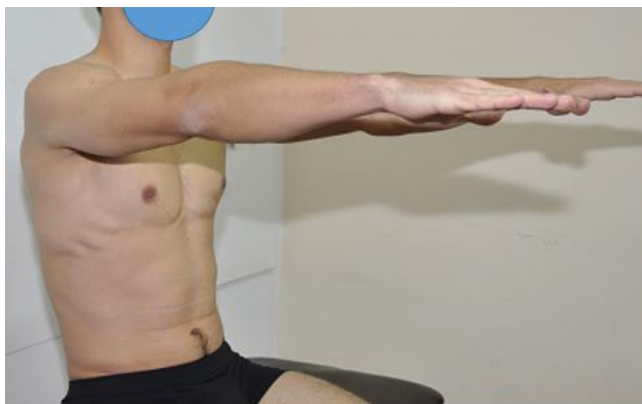
La valoración de la fuerza muscular se complementa con los datos obtenidos de la valoración de la motilidad activa, oponiendo la fuerza del paciente a la del explorador, quien la mensura mientras intenta impedirla.

En todos los casos la valoración debe ser simétrica, segmentaria y, en lo posible, simultánea.

#### Miembros superiores:

Motilidad Activa de los miembros: a) Elevación y Flexión.

b) Maniobra de *Mingazzini para miembros superiores*: Se indica al paciente que extienda los miembros superiores a la misma altura con los dedos separados, mientras cierra los ojos. Esta maniobra es de buena práctica repetirla con el paciente sentado y los miembros extendidos horizontalmente. Se debe esperar hasta un minuto para valorar si el paciente puede o no sostener los miembros a igual altura. La observación puede ser frontal o lateral con una mirada que trace un plano sobre las manos extendidas del paciente.



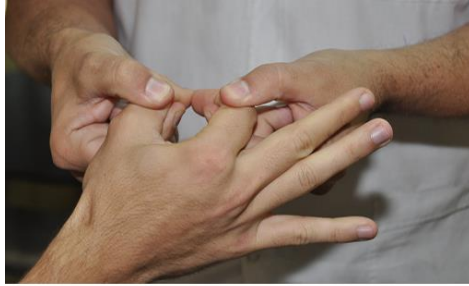*Maniobra de Mingazzini para miembros superiores*

Fuerza Muscular: a) Oposición a la elevación del miembro: Maniobra realizada de manera simultánea en ambos miembros superiores. Se le indica que los eleve mientras se ejerce una fuerza contraria hacia abajo en un punto sobre las muñecas.

b) Oposición a la flexión del antebrazo sobre el brazo. El explorador opone su fuerza sujetando la muñeca homolateral.

c) Se le indica al paciente realizar una pinza digital (oposición del pulgar e índice o pulgar/ meñique) a la vez que el explorador intenta separar ambos dedos. La separación de la pinza digital por parte del semiólogo puede ser *bimanual*, traccionando en sentido contrario ambos dedos, o *unimanual* utilizando el dedo índice a modo de “gancho” para desunir el contacto de ambos dedos

ejerciendo una fuerza sobre el punto de unión de los dedos del paciente.



*Valoración de la fuerza muscular*

### Miembros inferiores:

Motilidad activa de los miembros: a) Elevación y Flexión- Extensión.

b) *Maniobra de Mingazzini para miembros inferiores:* Se le indica que flexione los muslos en ángulo recto sobre la pelvis y las piernas en ángulo recto sobre los muslos, sin que tomen contacto las rodillas, indicando que mantenga esa actitud el mayor tiempo posible. Una variante de la maniobra es mantener *los miembros extendidos y elevados a la misma altura*.

c) *Maniobra de Barré:* Con el paciente en decúbito ventral, se flexionan ambos miembros colocándolos en ángulo recto y en la misma posición.

En ambas maniobras de sensibilización (Mingazzini/Barré) se busca detectar una asimetría en el mantenimiento de ambos miembros en esas posiciones forzadas.

Fuerza Muscular: a) Extensión del pie en oposición a una fuerza del examinador.

c) Elevación del miembro inferior, imprimiendo una fuerza contraria a nivel de los tobillos.

b) Flexión de las rodillas, ejerciendo una fuerza hacia abajo a nivel de las rodillas.

En todos estos últimos casos es aconsejable realizarlas de manera simultánea entre ambos miembros.

### **Motilidad Pasiva y Tono Muscular**

La Observación de los miembros al igual que la palpación simétrica y simultánea de las masas musculares es una primera, y valiosa, aproximación al tono de los músculos.

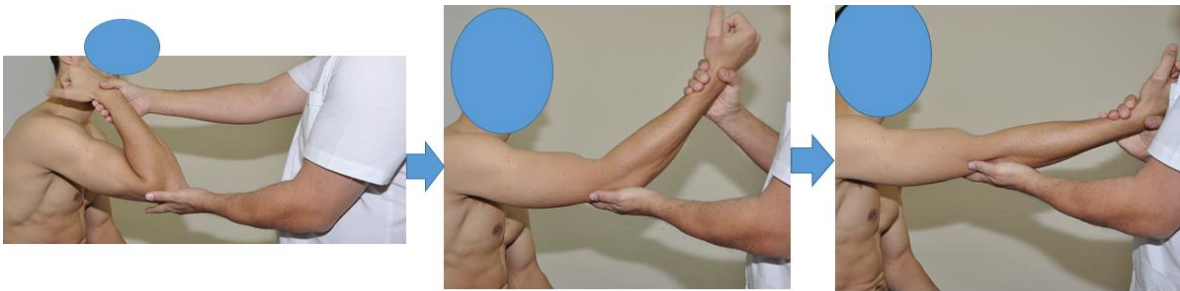
### Maniobras específicas:

- a) Realización de Movimientos Pasivos para valorar el tono muscular: Sin que intervenga la voluntad del paciente, el explorador movilizará los miembros en las mismas direcciones y posiciones que se realizaron con la motilidad activa. Se puede sensibilizar la semiología con maniobras de distracción que faciliten su realización. El explorador valorará la amplitud de los movimientos y, fundamentalmente, la resistencia para llevarlos a cabo. Los movimientos infringidos deben ser llevados adelante con maniobras seguras, uniformes y con cierta celeridad en las flexoextensiones segmentarias.

Estos movimientos pasivos pueden realizarse a nivel cervical, de todos los miembros, del tronco, buscando evidenciar resistencia (hipertonía) o amplitud exagerada (hipotonía)

- b) Maniobras de sensibilización:

- a) Búsqueda de Hipertonía: Extensión pasiva del miembro superior, valorando la dificultad o resistencia para el estiramiento. ( Aquí se busca al signo de la “rueda dentada” o “ el de la navaja”)



*Búsqueda del signo de la “Rueda Dentada”*

- b) Búsqueda de Hipotonía: Una útil maniobra es aquella en la que el explorador busca poner en contacto el talón con el isquion. Maniobra bimanual en la que con una mano se acerca la rodilla al abdomen y con la otra el talón al isquion del paciente.

### **Sensibilidad Superficial y Profunda en miembros superiores e inferiores**

En este punto de la valoración neurosemiológica es indispensable resaltar la necesidad de que los gestos semiotécnicos se realicen luego de una explicación sucinta, pero clara, de lo que se va a realizar para lograr la máxima colaboración del paciente, que en estos casos consiste en prestar atención al estímulo que el semiólogo va a imprimir sobre su cuerpo, a la vez de realizarla con los ojos cerrados. En más de una ocasión deberemos volver sobre nuestros pasos y repetir ciertas maniobras. Esto último es frecuente y esperable, representando una buena práctica semiológica en

general.

Las maniobras se realizarán de manera descendente en cada miembro. Desde el hombro hacia las manos o desde la raíz de los muslos hacia las plantas. (O desde la cabeza a los pies en caso de decidir realizarlo en toda la superficie corporal)

La valoración de la sensibilidad en los miembros se sugieren dos tiempos: Uno a lo largo de todo el miembro y otro tiempo de comparación entre ambos.

### **Maniobras para valorar sensibilidad superficial:**

La clave de una evaluación significativa de las sensibilidades es tener un paciente informado de lo que vamos a realizar y que es lo que de él se espera. Para ello al margen de la explicación verbal sugerimos realizar “pruebas” en distintos segmentos corporales con los ojos abiertos y luego cerrados. Es recomendable no iniciar la evaluación sensitiva si no se dispone de la seguridad de que el paciente entiende y conoce lo que de él se espera durante el procedimiento semiotécnico.

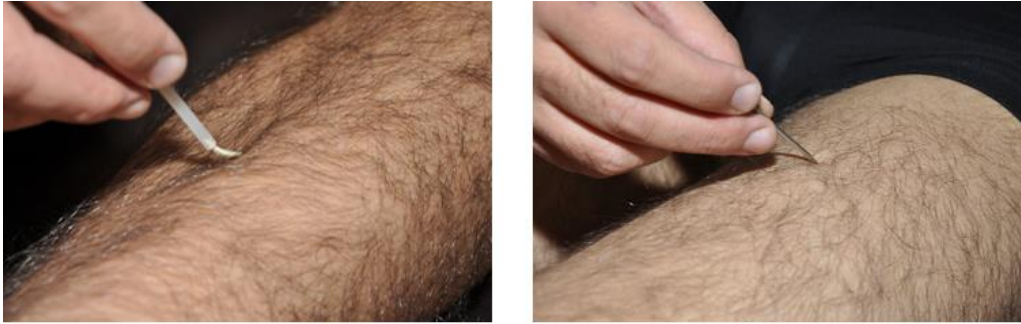a) **Sensibilidad Táctil:** *Técnica del roce* (con algodón o cepillo de cerdas suaves):

Identificamos 3 tiempos semiotécnicos.

- 1er tiempo: Desde proximal a distal se irá estimulando la piel del paciente con roces superficiales, cuidando de no ejercer presión. Preferentemente de a un estímulo por vez, luego del cual se indica al paciente que informe verbalmente cuando siente el estímulo.
- 2do tiempo: Se buscan asimetrías en la sensibilidad percibida en el mismo miembro. (entre distal y proximal, o mas segmentariamente). Para ello se le pregunta luego de estimular los dos puntos a comparar si son de igual intensidad.
- 3er. Tiempo de búsqueda de simetrías entre ambos miembros, en la que se estimula con alternancia segmentos de ambos miembros inferiores indicándole al paciente que identifique diferencias en la percepción del estímulo.

b) **Sensibilidad Dolorosa:** Con los mismos principios que para la sensibilidad táctil se realiza un leve estímulo con una punta fina y ligeramente roma a lo largo de todo el miembro, inicialmente por separado y luego comparativo, indicando al paciente que nos anuncie cuando siente que “pincha”.

**Nosotros recomendamos la exploración integrada de ambas sensibilidades con la Técnica “toca/píncha”, haciendo que el paciente señale qué tipo de estímulo es el que estamos imprimiendo.**



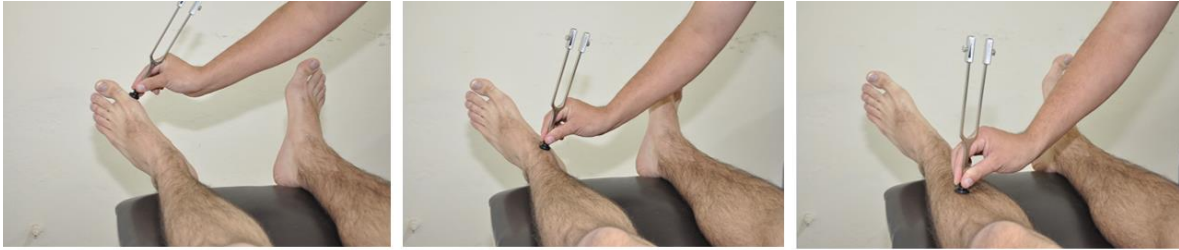*Sensibilidad superficial: secuencia del "toca/pincha"*

- c) **Sensibilidad Térmica:** (opcional, acorde al cuadro clínico). Con una dinámica similar a la exploración de las otras sensibilidades superficiales, se explorará la capacidad de discriminar entre "frío y calor" utilizando un elemento metálico para valorar el reconocimiento de lo frío y el mismo elemento calentado a temperatura corporal para la valoración de lo "caliente".

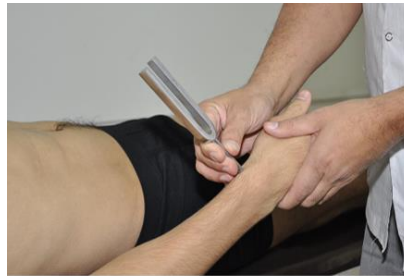**Maniobras para valorar sensibilidad profunda:**

- a) **Sensibilidad Vibratoria:** La valoración de la *parestesia* requiere del uso de un diapasón de 128 vibraciones por segundo, que, mediante un seco golpe o "pellizco" inflingido sobre sus ramas dispuestas en "U" inicia una vibración suave que será la que se use de estímulo sensitivo. La base del diapasón se aplica de inmediato luego de hacerlo vibrar. Toda superficie ósea accesible es plausible de ser asiento del diapasón, pero sin duda la base del hallux representa un punto clásico de inicio de su valoración, ya que es uno de los lugares que más tempranamente se altera en las afecciones neuropáticas de los miembros inferiores. El cráneo, las epífisis distales del radio o cúbito, al igual que la diáfisis tibial son otras regiones válidas de ser exploradas. Frente al estímulo se deben seguir los siguientes tiempos semiotécnicos:

- 1) Preguntar por la percepción de la sensación vibrátil.
- 2) Valorar el tiempo que el paciente lo percibe hasta su desaparición.
- 3) Valorar si la desaparición o la falta de percepción por parte del paciente coincide con la desaparición de la vibración valorada por el explorador u otro segmento corporal del paciente.
- 4) Comparar con el otro miembro u otros segmentos corporales.



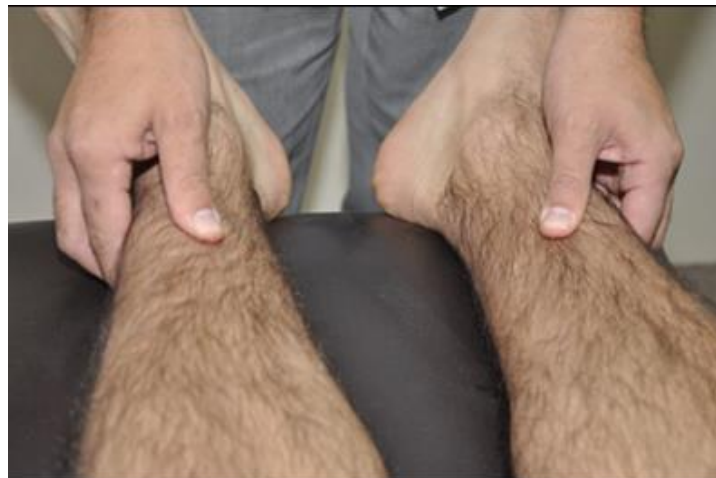*Palestesia: Inicio de la exploración en el hallux*



*Palestesia: evaluación en muñeca*

- b) **Sensibilidad a la Presión:** La valoración de la Barestesia se realiza presionando sobre superficies óseas ( diáfisis de antebrazos o región tibial), de manera digital. El explorador con sus pulgares o dedos índices presiona de manera simultánea e inicialmente con igual fuerza, distintos puntos, explicándole al paciente que lo debe anotar sobre la percepción de algún cambio en lo que percibe. Luego se hará una presión desigual entre ambos segmentos explorados para valorar simetrías o asimetrías barestésicas. ( evaluación barognósica)

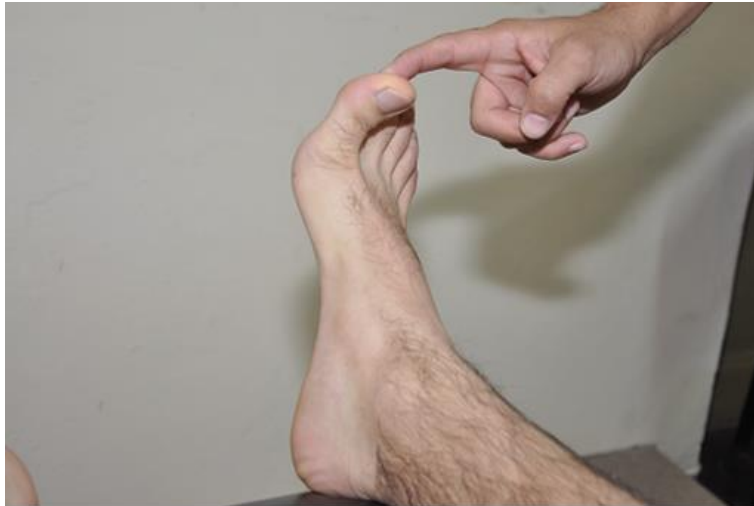c)



*Barestesia: Evaluación comparativa*

- d) **Sentido de las Actitudes Segmentarias Corporales:** Las maniobras que valoran la batiestesia, buscan determinar si el paciente puede percibir la posición en que se halla el segmento corporal explorado. Si bien se puede realizar con cualquier segmento corporal, el

hallux vuelve a ser útil en estas disquisiciones semiológicas.



*Batiestesia: evaluación en el hallux*

El paciente debe permanecer con los ojos cerrados. El explorador debe, de manera suave y lenta, infringir cambios de posición del segmento explorado. En el caso del hallux, realizar flexo/extensiones deteniéndose en un punto posicional para, luego, preguntar si percibió un cambio en la posición y qué tipo de cambio fue el percibido (¿En qué posición está ahora el dedo?). Las exploraciones deben ser comparativas.

Decíamos, que en general, la batiestesia se valora en el hallux **o en los dedos 3ro y 4to de la mano**, que son tomados por el explorador con una pinza digital con la que imprimirá los movimientos de cambio posicional.

Maniobra de sensibilización para explorar la batiestesia: Mientras se cambia de posición el hallux, se le pide al paciente que realice el mismo movimiento con su dedo índice, lo que facilita la interpretación de lo percibido y explorado.

Maniobras complementarias de Integración Sensitivas:

- Exploración de la Sensibilidad Superficial y Profunda combinadas: La **Estereognosia** se explora con el paciente a ojos cerrados, colocándole en la mano objetos para su reconocimiento. El paciente debe realizar una identificación primaria, que consiste en determinar su forma, consistencia, temperatura, textura y luego una secundaria que es la identificación exacta del objeto que tiene en su mano.
- Exploración de la Grafestesia: Para valorarla, nos disponemos a realizar dibujos o letras o números sobre la superficie cutánea del paciente, que, con los ojos cerrados,

deberá dilucidar. Para ello se utiliza un objeto como a temperatura ambiente.

(Para la realización de estas maniobras de integración sensitivas se requiere un aparato psíquico indemne y la puesta en acción de elementos mnésicos y simbólicos que exceden la valoración puramente sensorial).

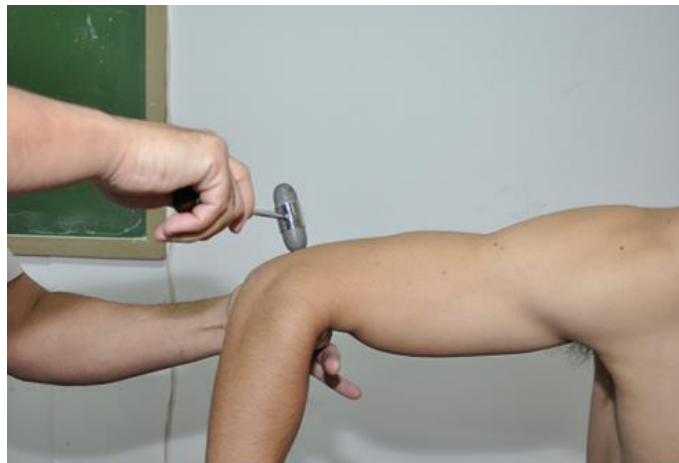## **Reflejos Profundos**

### **Tricipital**

Se logra percutiendo el tendón del tríceps, generando la extensión del antebrazo sobre el brazo. Debemos cuidar de no percutir infructuosamente al olecranon.

Con el paciente acostado, se flexiona el antebrazo en ángulo recto con el brazo sujetando la muñeca y percutiendo.

Con el paciente sentado, se sujeta y sostiene el brazo dejando caer el antebrazo, muñeca y mano de manera pendular.



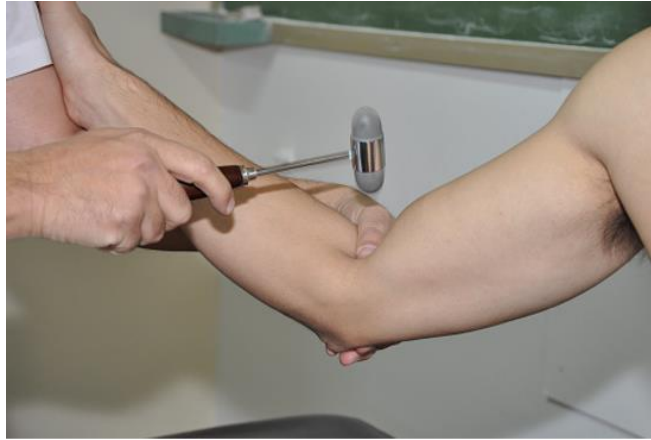*Reflejo Tricipital*

### **Bicipital**

Se logra percutiendo el tendón del bíceps, generando la flexión del antebrazo sobre el brazo.

El antebrazo del paciente se apoya sobre el del explorador, percutiendo de manera directa o interponiendo el dedo pulgar, siendo la base de la última falange el receptor del golpe del martillo. (Maniobra difundida por Wartenberg, a la que adherimos).



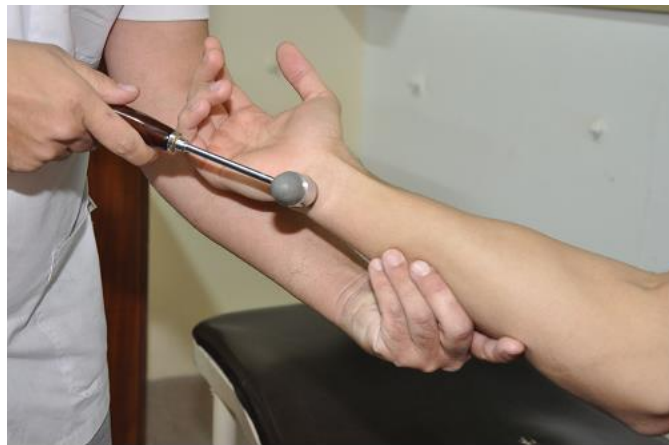

*Reflejo bicipital*

### **Cubital (Cubitopronador)**

Se logra percutiendo la apófisis estiloides del cúbito, cuya respuesta principal es la pronación del antebrazo con ligera aducción. Se exalta tempranamente en los síndromes piramidales.

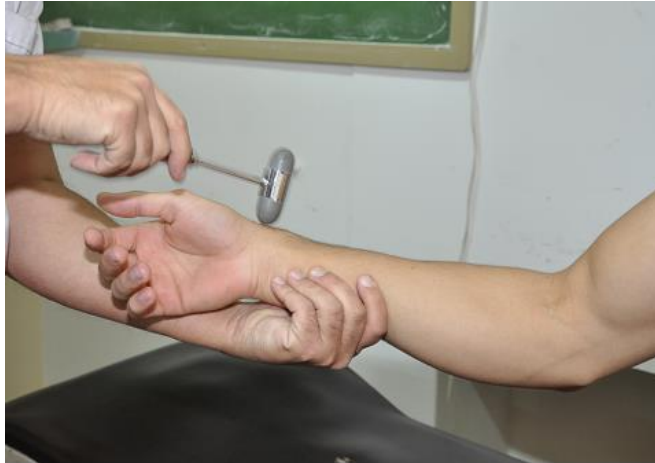Para ello, se lleva a una intermedia flexión del antebrazo sobre el brazo del paciente y lo sostiene por la muñeca exponiendo la epífisis distal cubital, sobre la que se percute.



*Reflejo cubital*

### **Radial ( Estiloradial)**

Se logra percutiendo la apófisis estiloides del radio, cuya respuesta principal es la flexión del antebrazo, también y accesoriamente, su supinación y flexión de los dedos.



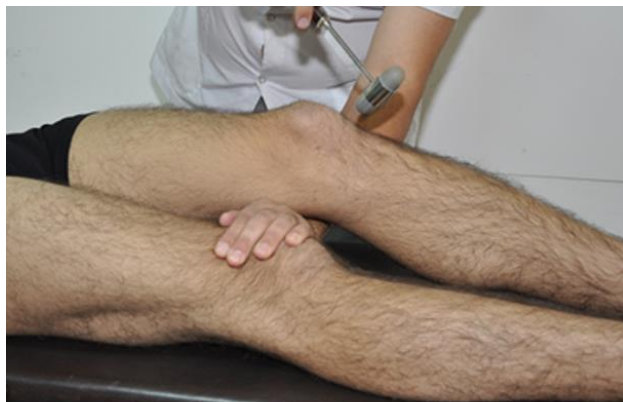*Reflejo estiloradial*

### **Patelar**

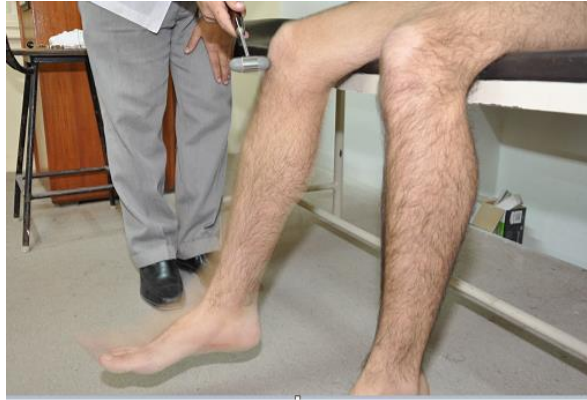Se logra percutiendo el tendón patelar, llevando a la extensión de la pierna sobre el muslo.

Describiremos dos técnicas posibles:

- 1) Con el paciente en decúbito dorsal, el examinador por la derecha del paciente. Se hace flexionar el miembro a explorar y se lo hace descansar pasivamente sobre el antebrazo del explorador que pasa por debajo de la corva y se sostiene en la rodilla contralateral. Luego de asegurarse la relajación del miembro y la distracción del paciente se percute sobre el tendón del cuádriceps. Se espera la extensión del miembro.
- 2) La otra posición es con el paciente sentado y el miembro flexionado y colgando libremente al borde de la cama o camilla o con las piernas cruzadas del paciente, posición que en general no utilizamos. Se espera como respuesta la extensión del miembro.



*Reflejo patelar*

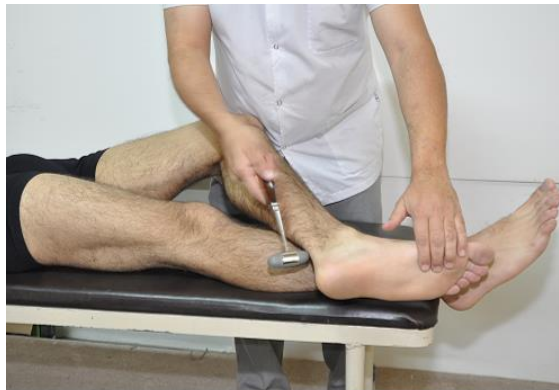

*Reflejo patelar*

### **Aquiliano**

Se logra percutiendo sobre el tendón aquiliano con el objetivo de lograr la flexión del pie. Debemos cuidar de no percutir vanamente al calcáneo.

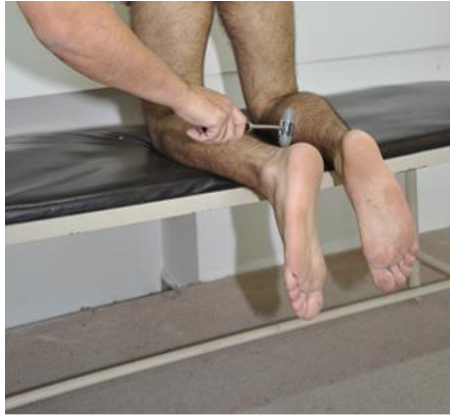*Las técnicas posibles son varias*, la que recomendamos, y realizamos en nuestra práctica semiológica diaria, es la que mantiene al paciente en decúbito dorsal, mientras cruza la pierna sobre el otro miembro haciendo descansar el pie sobre el maléolo opuesto. El examinador toma el pie y lo flexiona ligera, casi imperceptiblemente, con el objetivo de percibir el mínimo cambio hacia la flexión del pie luego de percutir el tendón con el martillo.



*Reflejo aquiliano*

#### Otras variantes semiotécnicas:

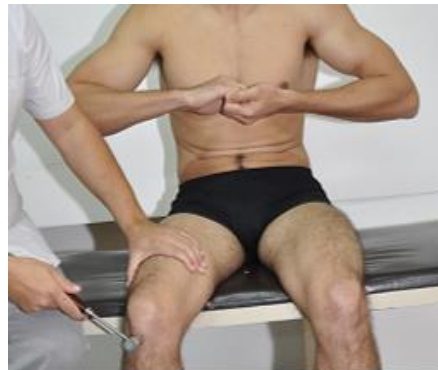- a) Con el paciente sentado, levantando el pie con una mano mientras que con la otra se percute el tendón.
- b) Con el paciente de rodillas sobre la cama, silla o camilla, flexionando levemente el pie a explorar. De esta manera la exposición del tendón es máxima, teniéndose la precaución de dar un espacio que permita todo el movimiento pedal secundario a la percusión tendinosa.
- c) Con el paciente en decúbito dorsal y el miembro a explorar flexionado a 90 °.



*Reflejo aquiliano*

➤ **Maniobra de Ernő Jendrassik**

*Utilizada para quitar la influencia inhibitoria que posee la atención y ansiedad del paciente sobre la realización del reflejo. Maniobra especialmente útil para el reflejo patelar y aquiliano. Se le indica al paciente que “enganche” ambas manos por sus dedos posicionados en garra y que traccione hacia lados opuestos manteniendo las manos a la altura del tórax.*



*Maniobra de Jendrassik*

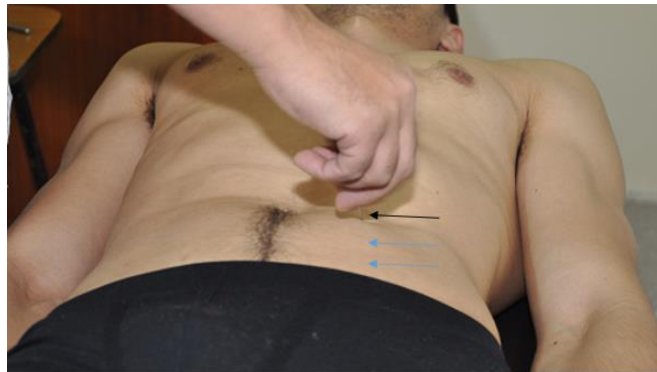*Existen otras maniobras complementarias para lograr el mismo efecto: hablar con el paciente (quizás la más efectiva), hacer contar en voz alta, hacer un conteo al revés o de cinco en cinco, sujetarse a la silla, hacer mirar un sector de la habitación (ej.: el techo) y describirlo.*

*En todos los casos se percute el tendón en el mismo momento que el paciente está llevando a cabo la maniobra distractiva.*

## **Reflejos Superficiales**

### **Cutáneos Abdominales**

Se estimula la piel abdominal “dibujando” una línea de 15 cm. aproximadamente desde afuera hacia adentro, con un elemento que permita un estímulo superficial no doloroso (alfiler, cepillo de cerdas, mango del martillo, uña o yema del dedo del examinador) en forma perpendicular al abdomen en tres sectores: supra, infra y a nivel umbilical (reflejos superior, inferior y medio). El resultado de este estímulo es la contracción segmentaria de los músculos abdominales motivando la desviación del ombligo hacia el lado estimulado.



*Reflejo cutáneo abdominal*

### **Plantar superficial**

Consiste en lograr la flexión de los dedos del pie estimulando superficialmente su planta.

Para ello se estimula con un elemento romo desde abajo hacia arriba sobre el lateral externo del pie. (Como complemento se puede continuar la misma línea de estimulación girando hacia afuera cruzando recta y transversalmente la región metatarsiana del pie) Igualmente se puede estimular sobre la línea media o interna logrando igual respuesta.

### **Optativos (acorde al cuadro clínico)**

#### **Cremasteriano (y su homólogo en la mujer).**

Se estimula la cara interna del muslo desde arriba hacia abajo con un alfiler o un elemento de punta fina que no genere estímulo doloroso. La respuesta normal es la elevación del cremáster (con la correspondiente elevación del testículo) o del oblicuo mayor en la mujer.

*(Debe diferenciarse del reflejo escrotal, en el que luego de estimular la región del periné se genera una lenta contracción del dartos.)*

#### **Anal**

La estimulación con un elemento de punta fina en la piel perianal genera la contracción

esfinteriana.

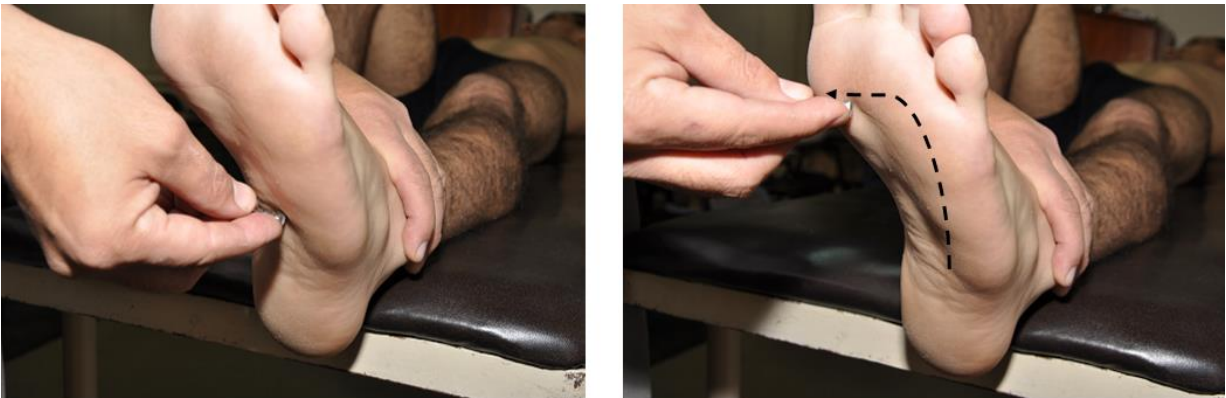
### **Bulbocarvernoso**

La fricción sobre el glande genera la contracción del compresor de la uretra, respuesta percibida palpando la región de la uretra bulbar.

**Describiremos la semiotecnia que tiene como objetivo detectar el Signo de Babinsky, el Clonus , signos meníngeos y nivel sensitivo, por su importancia y prevalencia en el examen neurológico habitual.**

**Búsqueda del signo de Babinsky:** La importancia de este signo le amerita un distintivo apartado semiotécnico . Si bien la técnica es la propia del reflejo plantar superficial (o cutáneo plantar), su interpretación requiere dirigir la atención a los siguientes aspectos al momento de realizarlo:

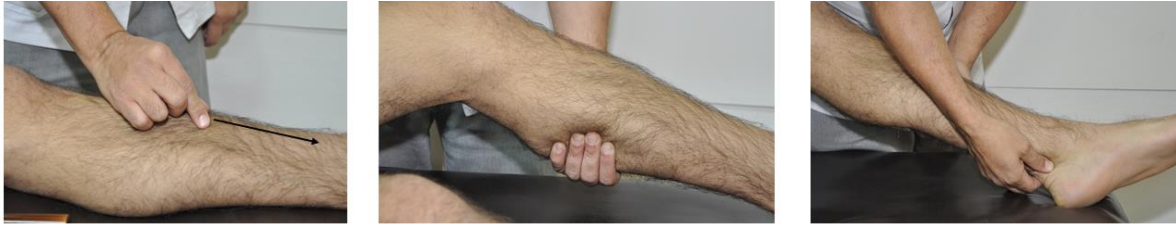- 1) La presencia o no de la **extensión del hallux**, con o sin flexión del resto.
  - 2) La presencia o no de la **separación de los dedos del pie** estimulado.
  - 3) Otros movimientos: contracción del tensor de la fascia lata, aducción y rotación interna del pie.
- Todos hechos que de estar presentes al realizar el reflejo plantar, son patológicos y que definen al Signo de Babinsky como *positivo*, hecho semiológico cardinal en el diagnóstico de lesión de la vía piramidal.



*Reflejo plantar superficial / Búsqueda del signo de Babinsky*

### **Equivalentes de Babinsky**

Frente a la imposibilidad de realizar el reflejo plantar o una imprecisa interpretación del mismo, el estímulo a lo largo de la espinilla tibial, la compresión de las masas gemelares y la presión en “pinza digital” del tendón de Aquiles representan gestos semiotécnicos, que frente a una lesión de la vía piramidal, reproducen la hiperextensión del hallux y sus signos acompañantes.



*Equivalentes de Babinsky*

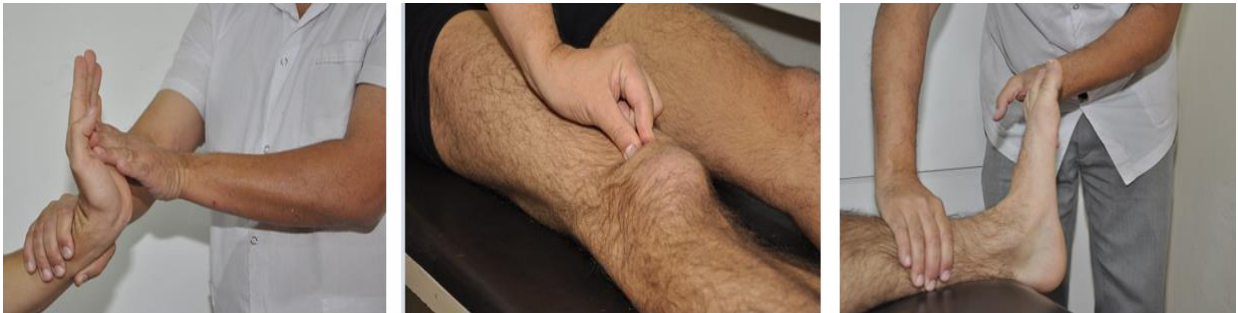### **Búsqueda de Clonus:**

La maniobra central es la de estirar un tendón o grupo de tendones de manera sostenida y fija.

De rótula: Manteniendo el miembro inferior extendido, se toma la rótula entre los dedos índice y pulgar de una mano y se le imprime un golpe seco de estiramiento músculo tendinoso hacia distal buscando su trepidación.

De pie: Se debe provocar una flexión pasiva forzada del pie, mientras el examinador con la otra mano fija la pierna y el tobillo a la superficie de la camilla o cama.

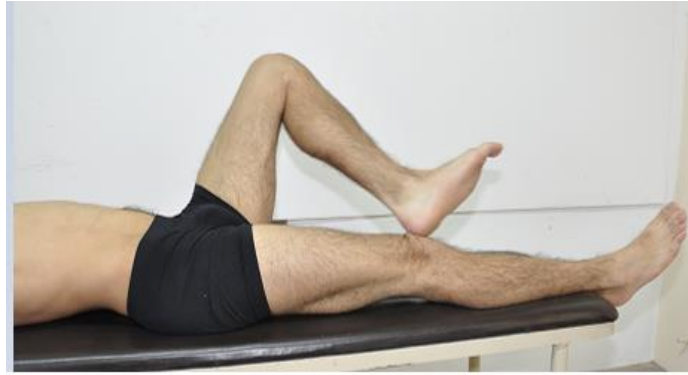De mano: Se busca de manera brusca forzar la flexión de la mano a explorar.



*Búsqueda de Clonus*

### **Valoración de la taxia:**

Prueba talón-rodilla: El equivalente a la prueba índice nariz que se realizará con el paciente sentado. Se le indica al paciente que lleve el talón de un miembro hasta la rodilla contralateral, haciéndolo correr a lo largo de la cara anterior de la tibia.



*Taxia. Prueba talón - rodilla*

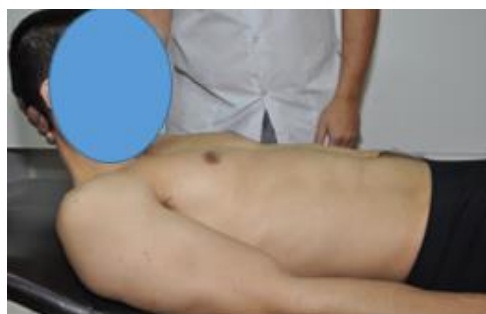### **Búsqueda de Signos Meníngeos**

Para buscar signos de irritación meníngea el paciente debe hallarse en decúbito dorsal, con los miembros inferiores extendidos y los superiores , preferentemente, cruzados por delante del tórax y sin almohada. El explorador realizará las maniobras de pie al lado de la persona examinada.

Realizar 5 maniobras semiotécnicas sucesivas:

- 1) Valoración de la rigidez de nuca
- 2) Flexión de la cabeza fijando el tórax
- 3) Elevación pasiva del tronco. ( flexión corporal)
- 4) Elevación de un miembro inferior.
- 5) Flexión y acercamiento al abdomen de un miembro inferior.

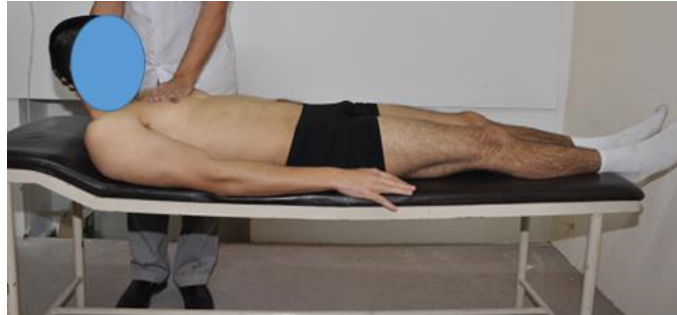Valorar la rigidez de la nuca implica llevar la cabeza de manera suave y firme hacia la flexión pasiva. (El signo es positivo cuando se observa resistencia y dolor). Son *maniobras complementarias* la de extender o lateralizar la cabeza de manera pasiva, al igual que indicarle al paciente que toque con su mentón el tórax.



*Evaluación de la rigidez de nuca*

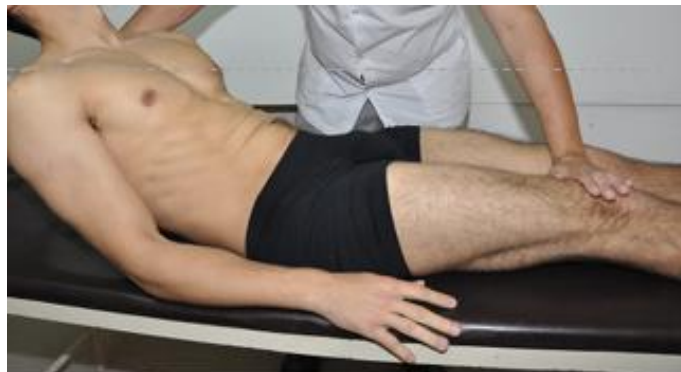

Luego se procede a flexionar nuevamente, y de manera pasiva, la cabeza, pero esta vez con la otra mano se sujeta el pecho. La flexión de las piernas representa un signo positivo para síndrome meníngeo. (Signo de Brudzinski).



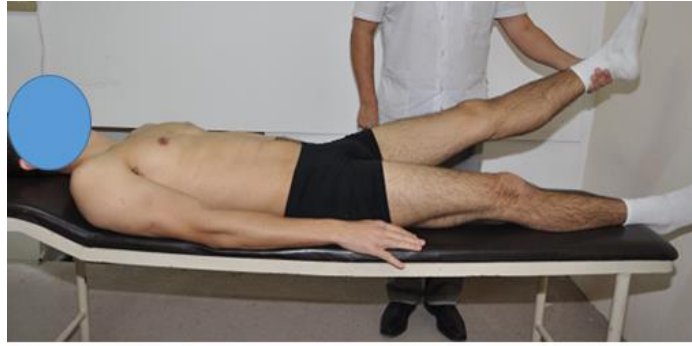*Flexión de la cabeza fijando el tronco. Búsqueda del signo de Brudzinsky*

La elevación pasiva del tronco se logra cruzando el miembro superior del explorador por detrás del tronco imprimiendo una fuerza de elevación pasiva. Simultáneamente se sostienen las rodillas en una posición fija inicial tratando de oponerse al movimiento. (El signo de Kernig consiste en la flexión de las mismas).



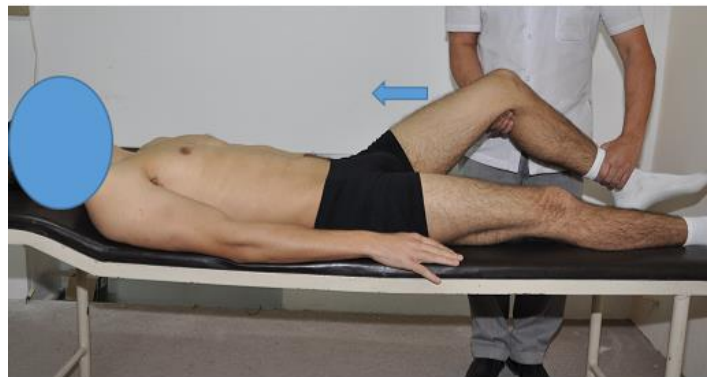*Elevación pasiva de tronco. Búsqueda del signo de Kernig*

La elevación de un miembro inferior extendido, tomándolo por su talón (maniobra idéntica a búsqueda del signo de Laségue), también lleva a la flexión del mismo en los síndrome meníngeos. Representa otra forma de búsqueda del signo de Kernig.



*Elevación de un miembro inferior extendido. Búsqueda de Kernig*

Luego de esta maniobra, se flexiona la pierna sobre el muslo y este sobre la pelvis, el hecho de que el miembro contralateral se flexione orienta hacia una meningitis. (Signo contralateral de Brudzinski)



*Búsqueda del signo contralateral de Brudzinski*

En las 4 últimas maniobras semiotécnicas, el explorador debe prestar atención a los miembros inferiores. La flexión concomitante a la realización de la técnica exploratoria orientan hacia un síndrome meníngeo. El concepto es que en las meningitis agudas existe una flexión latente de los miembros inferiores que estas maniobras ponen al descubierto. El extremo de este fenómeno es la actitud en “gatillo de fusil”, signo tan clásico como tardío.

### **Búsqueda de “Nivel Sensitivo”**

Con la misma técnica con que se explora la sensibilidad superficial al tacto ya al dolor, se estimulan las distintas metámeras corporales atendiendo a su correlación anatómica. Se comienza en general, y dependiendo de la sospecha clínica, a nivel superior del tórax, descendiendo progresivamente, integrando las maniobras exploratorias con preguntas al paciente vinculadas con la presencia o no de sensibilidad y de las diferencias entre las mismas.

## Con el paciente sentado

### Exploración de las Pupilas

Requiere de cuatro tiempos semiotécnicos:

- a) La observación pasiva de las pupilas, en la que se valora forma, tamaño, situación, simetría.
- b) Reflejo Fotomotor: Es positivo cuando se logra la contracción pupilar producto de su exposición a la luz (natural o artificial). Para ello, el paciente se debe hallar con los ojos abiertos (espontáneamente o ayudado por el explorador), indicándose que “mire a lo lejos un punto fijo” y acercando la luz de la linterna, la cual se halla orientada hacia el lateral del ojo desde atrás hacia adelante. Nunca debe explorarse el reflejo con la fuente de luz enfrente a la pupila.
- c) Reflejo Consensual: Se busca la contracción de la pupila de un lado, estimulando lumínicamente al otro ojo. Para ello es de buena práctica colocar la mano del semiólogo en la línea media de la cara para evitar iluminar el ojo a explorar.
- d) Reflejo de Acomodación: Se busca la contracción pupilar al cambio del punto de referencia observado por el mismo ojo. La técnica consiste en indicar al paciente que dirija su mirada a un punto lejano y luego, de manera brusca, cambie el punto observado al del dedo del examinador ubicado a 30 cm de la distancia del ojo. La pupila a la vez que se contrae, convergen ambos globos oculares hacia el punto nuevo de observación.

### Pares Craneales

Se valoraran los pares craneales en sus funciones clínicamente más significativas. Para ello el paciente debe estar sentado frente al examinador quien se dispondrá sentado o parado a la misma altura.

#### Tiempos semiotécnicos:

- 1) Se le indica al paciente que siga con su mirada el dedo índice del examinador quien le imprimirá una dirección circular primero y luego en distintas direcciones dibujando una imaginaria “cruz” (superior/inferior, externa/interna). Con estos gestos se valoran el **III, IV Y VI** par craneal. Fijar la cabeza con la mano es una maniobra complementaria útil.
- 2) En la misma posición, se indica que el paciente mire un punto fijo hacia adelante (el entrecejo del explorador) y se realizan las maniobras para valorar la **campimetría clínica por confrontación**. (**Par II**). El explorador se posiciona frente al paciente, a la misma altura,

indicándole que se cubra un ojo con su propia mano, haciendo lo mismo el semiólogo con su ojo contralateral. (para valorar el campo visual derecho, el paciente se cubre con una mano su ojo izquierdo y el examinador el derecho). Con la mano libre se exploran los 4 cuadrantes preguntando al paciente si ve la mano (o el dedo) y se lo compara con lo que percibe el examinador, que se asimila como el patrón de normalidad.

- 3) Se le indica que frunza el ceño, cierre los párpados ( a los que se les puede oponer una fuerza contraria), que muestre los dientes, que sonría, que lleve la comisura labial hacia ambos lados, que llene de aire la boca y lo contenga, soplar, silbar. De esta manera exploramos el **VII par**.
- 4) Inicialmente se le indica al paciente que cierre fuertemente la boca mientras se palpan los maseteros y los temporales. La apertura/cierre bucal y los movimientos de masticación y diducción valoran el **V par**. El reflejo corneano y conjuntival, cuyo estímulo en estas regiones con un algodón generan la contracción del orbicular de los párpados, valora la vía trigémino facial, al igual que el reflejo nasopalpebral en el que la percusión digital suave en la región frontal a nivel de la raíz de la pirámide nasal provoca el cierre palpebral. El reflejo maseterino (percusión sobre el dedo examinador apoyado sobre la barbilla con la boca entreabierta del examinado generando el cierre bucal), es una clásica forma de exploración de la vía trigémino-trigeminal. La fase final de una minuciosa exploración del V par incluye la valoración de la sensibilidad táctil de la cara en sus tres porciones: frontal, maxilar superior y maxilar inferior. Es de buena práctica ir delimitando las zonas de pérdida de sensibilidad con un lápiz dermatográfico o elemento afín.
- 5) Se indica que saque la lengua y luego que presione la mejilla con su lengua con fuerza mientras el explorador mide la intensidad de la misma ejerciendo presión desde el lado externo de la mejilla. Valoración del **XII par**.
- 6) Con la boca abierta, se mira el paladar blando y la posición de la úvula. Su tono y desviaciones. Valoración del **X y IX par**. El estímulo con un bajalenguas de la faringe genera su contracción y la aparición de náusea, siendo otra forma de valoración de estos pares, al igual que el estímulo del paladar blando que lleva a la contracción del mismo con conservación de la posición mediana de la úvula. (Reflejo Faríngeo y Velopalatino, respectivamente)
- 7) Se le indica que eleve ambos hombros, primero sin resistencia y luego contrarresistencia del explorador quien intenta limitar la elevación con sus manos de manera simultánea, explorando el **XI par**, nervio craneal puramente motor.

Maniobras optativas u orientadas al síndrome neurológico sospechado:

- Evaluación del Nervio Olfatorio: Acercando distintos estímulos olfatorios que el paciente debe indicar su presencia, valorar si es agradable o no y , finalmente, reconocer.

- Completar la evaluación del par óptico examinando la agudeza visual, el reconocimiento de los colores al igual que realizar un fondo de ojos.
- Valoración sensitiva de la cara, explorando la rama sensitiva del V par.
- Búsqueda del reflejo maseterino. ( V par). ( Recordar que el reflejo córneo, el superciliar y el el nasopalpebral exploran también a este par craneal).
- Búsqueda de reflujo nasal: Se le indica al paciente que beba una escasa cuantía de agua y se valora su reflujo por las narinas. ( Par X)
- Exploración con distintas sustancias del renacimiento gustativo de las mismas. (par IX,X y VII).
- Exploración con distintas tonalidades de sonido de acceso clínico (reloj, tonos con distinto volumen, voz cuchicheada) la sensibilidad auditiva del paciente. (Porción coclear del VIII par).
- La reevaluación pupilar en este momento semiotécnico puede ser muy útil.

## Praxia

Se valorará, mediante ciertas maniobras, la facultad del paciente de llevar adelante acciones simples y habituales ya conocidas previamente.

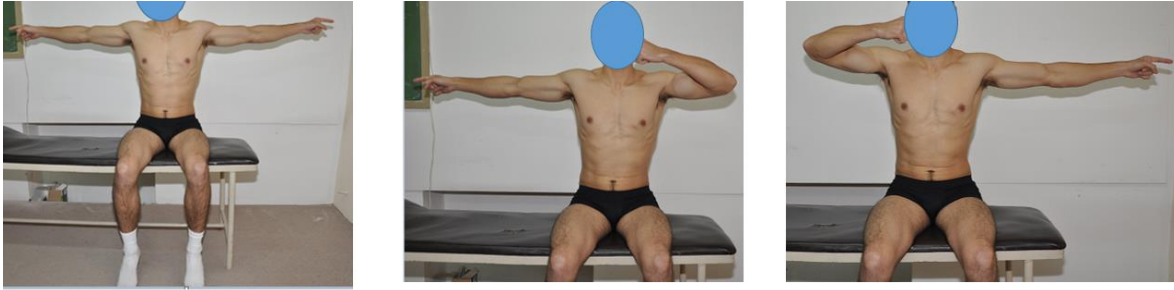En general se ordenan acciones inicialmente simples y luego se lo llevará hacia otras de mayor complejidad.

Indicaciones sugeridas: Hacer un puño, saludar, peinarse, sacarse o ponerse una prenda, simular golpear una puerta o tocar el piano.

## Taxia

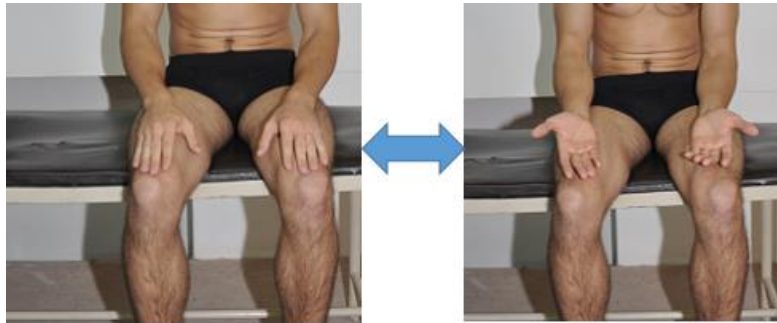- a) Prueba del índice/nariz
- b) Prueba índice /oreja
- c) Prueba manos /rodillas
- d) Búsqueda de Nistagmus
- e) Indicación de ponerse de pie y realizar algunos pasos hacia adelante y atrás.

Con los brazos extendidos se hace tocar la punta de la *nariz con el dedo índice*, para luego hacer lo propio con el lóbulo de la oreja contralateral. Estas maniobras se realizan primero con los ojos abiertos y se repiten luego de cerrarlos. Lo normal es que la maniobra finalice de manera justa y precisa acorde a la indicación dada.



*Prueba índice-nariz*

Se le indica que de manera rítmica y sucesiva de golpes con la palma de ambas manos sobre la rodilla, valorando su coordinación al realizarla. Una variante es que alterne la palma con el dorso de la mano al golpear.



*Prueba de coordinación*

Se busca *nistagmus* indicándole al paciente que siga con su mirada ( sin mover la cabeza) al dedo del examinador que la llevará a una posición extrema. ( derecha e izquierda). Se puede sensibilizar la búsqueda de este signo cambiando a paciente de posición: realizarlo acostado, en decúbito lateral, luego de provocar giros cefálicos o corporales.

Se le indica *levantarse* de manera brusca y caminar en línea recta hacia adelante y atrás. Se valorará la descomposición (u oscilación) o no de los movimientos y la coordinación de la marcha. Una manera de sensibilizar las alteraciones en la marcha es indicar un giro brusco en su dirección.

Otras pruebas:

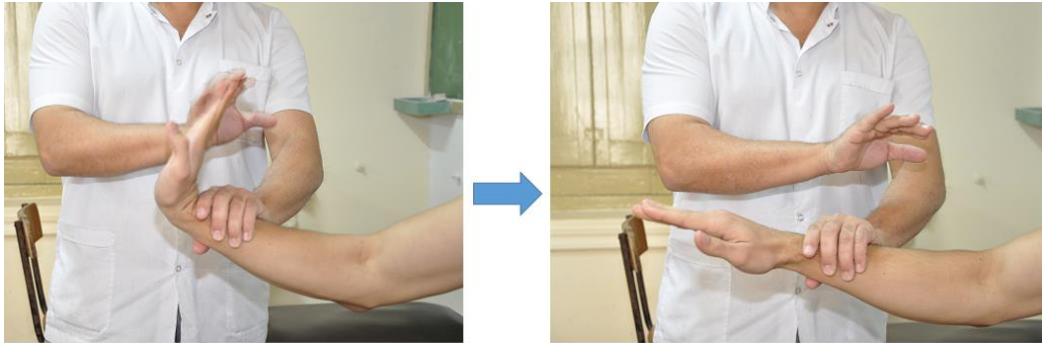Se le indica al paciente que confronte la punta de su dedo índice con el del examinador. Primero con ojos abiertos y luego sin ver la maniobra.

Se le indica que toque de manera sucesiva y rápida la yema del dedo pulgar con cada dedo de la misma mano. Se explora cada mano por separado.

Las maniobras semiológicas propuestas tendieron a valorar la coordinación dinámica.

Se continúa con la prueba que busca el Signo de Romberg.

Por su importancia específica describiremos la búsqueda del **“flapping”**: Consiste en soltar bruscamente los dedos hiperextendidos de la mano con el objeto de valorar si presentan un temblor posterior a la maniobra, hecho valorado como patológico.



*Busqueda de “flapping tremor”*

## **Completar Motilidad, Tono muscular y Reflejos.**

### **Con el paciente de pie**

#### **Taxia**

Búsqueda del Signo de Romberg: Se le indica al paciente que se mantenga parado, con los miembros superiores ajustados al cuerpo (con las palmas pegadas a la raíz de los miembros) y los miembros inferiores juntos (en posición de “firme”). Hasta aquí es una forma de valorar la coordinación estática. Romberg propuso continuar la evaluación indicando que el paciente cierre los ojos mientras se observa si el paciente permanece derecho y sin moverse o por el contrario, tiene oscilaciones e intenta apoyarse para no caer.

Si el paciente al cerrar los ojos oscila o tiende a caer se dice que el signo es positivo.

El *“Romberg sensibilizado”* se realiza cuando la maniobra anterior es negativa o dudosa, y se mantiene la sospecha de alguna forma de ataxia. Para ello se indica que el paciente coloque un pie delante del otro o que se mantenga de pie sobre un solo miembro inferior. En ambas situaciones se buscan los mismos objetivos semiológicos: oscilación y tendencia a la caída.

Buscar el signo de Romberg es valorar la coordinación estática.

## Valorar la Marcha.

Se le indica al paciente que algunos pasos de “ida y de vuelta”, valorando los siguientes aspectos que son los que van a caracterizar el complejo fenómeno de la marcha:

- a) La *sinergia*: asociación armónica de los movimientos. (flexión y extensión de los miembros).
- b) La *diadococinesia*: serie lógica y sucesiva de los movimientos. (movimientos automáticos).
- c) La *eumetría*: exceso o “cortedad” de los movimientos para cumplir su objetivo.

Resaltamos el hecho de que la identificación y valoración de la marcha tiene mas que ver con el reconocimiento de un patrón adquirido en la experiencia del semiólogo ,quien la observa dinámica e integralmente, mas que con la valoración aislada de sus componentes.



# Capítulo 13

## Semiotecnia Renal

La Técnica exploratoria del riñón tiene, básicamente, tres objetivos de suma relevancia para el explorador clínico:

- 1) La detección de una masa renal
- 2) El diagnóstico diferencial entre masa renal y de una formación otro origen
- 3) La presencia de un proceso inflamatorio renal.

### **Maniobras para la detección de una masa renal:**

La observación del flanco correspondiente, la percusión abdominal en topografía renal y la auscultación de dicha área tienen escaso rédito en la valoración de masas renales. La auscultación si bien es de importancia en el diagnóstico de oclusiones de la arteria renal, no lo es para la detección de formaciones parenquimatosas. La palpación renal, sin embargo, es el gesto semiológico de elección al momento de abordar la problemática de la detección de una masa renal.

La Maniobra del “peloteo” renal es la que elegimos para un primer abordaje semiotécnico. Describiremos, también, otros gestos semiotécnicos complementarios a la anterior.

#### **Palpación Renal mediante la Maniobra de Guyón:**

Se realiza luego de una semiología abdominal completa, en general luego de la exploración hepática y esplénica, por ende se mantienen los mismos recaudos que para la semiología abdominal, en tanto calidez del ambiente, desnudo sectorial del paciente, explicación de la maniobra a realizar.

El paciente se coloca en decúbito dorsal, con el dorso y flanco bien apoyado sobre la camilla o cama, y el examinador sentado del lado del riñón al explorar.

La maniobra es bimanual. Una mano es la “lumbar” y la otra la “abdominal”, por el plano sobre el cual asientan

Una, en general la izquierda para el riñón derecho, se la coloca en un eje transversal al abdomen en la región lumbar, con su cara palmar sobre el área costo lumbar, ubicando el extremo de los dedos

en el ángulo costo lumbar, región de mayor depresibilidad y el dorso apoyada en la camilla o cama. Su misión es acercar el riñón derecho a la mano abdominal “empujando” de manera sostenida la víscera hacia la pared abdominal anterior.

La mano “abdominal” se coloca en un eje longitudinal al del abdomen, con su cara palmar en contacto con este, con la punta de los dedos que, juntos, se dirigen hacia la clavícula. El eje de la mano es un poco por fuera del borde externo del recto anterior del abdomen. Su misión es palpar el polo inferior del riñón.

En estas posiciones, y con estos objetivos, se procede a realizar la maniobra que consta de dos tiempos.

**Semiotecnia Renal**

**Búsqueda de Masa Renal**

**1) Maniobra del “peloteo” renal de Guyón.**

**2) Maniobras complementarias**

**Diagnóstico Diferencial**

**1) Maniobra de Montenegro**

**Otros gestos complementarios**

**Búsqueda de Inflamación:**

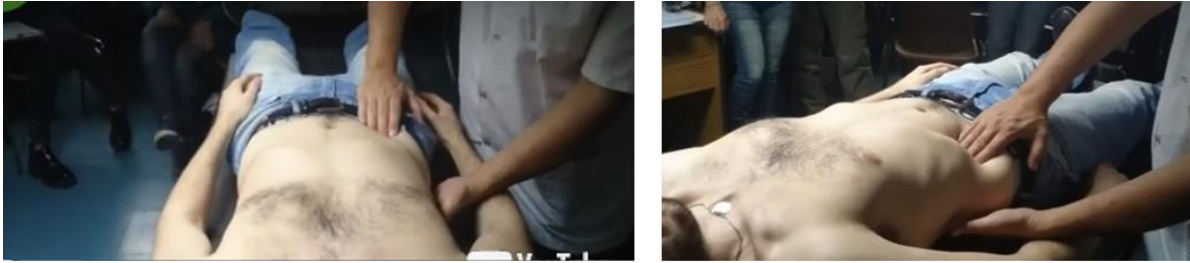**Puñopercusión Indirecta**

**Otros métodos de sensibilización**

1) En un primer tiempo, la mano abdominal colocada en la fosa ilíaca derecha, intenta palpar el riñón en cada inspiración profunda, ascendiendo durante la espiración, presionando de manera suave pero con cierta profundidad con la cara palmar de los extremos de los tres dedos medios. La mano lumbar acercará el riñón con una presión firme y sostenida, con una ligera flexión metacarpofalángica. Así la mano abdominal ascenderá al acecho del polo inferior renal, hasta ubicarse un poco por debajo del reborde costal.

2) En un segundo tiempo, ya sea porque no se palpó el riñón o porque se quiera caracterizar lo palpado, se procede a realizar el “peloteo” renal, para ello, la mano lumbar imprimirá varios y bruscos movimientos de flexión metacarpo falángica, mientras la mano abdominal, fija en una posición de presión suave (mas superficial que la que se utilizó en el primer tiempo) sobre el abdomen intentará percibir el polo inferior renal o un hallazgo patológico.

Para la palpación del riñón izquierdo, la maniobra y sus tiempos son iguales, solo que el explorador se coloca a la izquierda del paciente y sus manos se adecuan a ellas, por lo que la mano abdominal y lumbar derechas cambian sus roles.



*Maniobra de Guyón: primer tiempo palpatorio y peloteo*

### **Otras maniobras palpatorias complementarias:**

Tienen como objetivo palpar el riñón cuando la maniobra de Guyón es negativa o no es claro su resultado. En general si no se accede a palpar el riñón con la maniobra de “peloteo”, difícilmente lo sea a través de otras técnicas.

- Con el paciente en decúbito lateral: El paciente se coloca en el decúbito lateral contrario al riñón a palpar, el explorador de pie realiza una maniobra bimanual con una mano abdominal y otra lumbar, ambas en un mismo eje longitudinal corporal, que ejercen una presión de acercamiento al cuerpo y polo inferior del riñón explorado. La mano abdominal intenta palpar en cada inspiración utilizando como plano de apoyo a la mano lumbar. (Maniobra de Israel).
- Maniobra de la “Pinza” renal: Con el paciente en decúbito dorsal, se coloca la mano palpatoria a nivel lumbar en forma de “pinza” de tal manera que el dedo pulgar quede en la cara anterior y superior del flanco, quedando constituida una pinza manual. Esta pinza digital “atrapa” al polo inferior del riñón en la apnea post inspiratoria y se le “escapa” en la espiración. ( Maniobra de Glenard)
- Con el paciente de pie, y semiflexionado apoyado sobre un reparo fijo (respaldo de una silla), el examinador sentado del lado del flanco a palpar. La maniobra es bimanual. Con ambas manos dirigidas (la lumbar y la abdominal) hacia la región costal, ejerciendo una presión concéntrica y palpando durante la inspiración del paciente. (Método de Bellington)
- Con el paciente de pie sobre el miembro contrario al lado donde se va a palpar, con el otro miembro semiflexionado y apoyado sobre una superficie fija (silla). La maniobra palpatoria es también bimanual con la misma técnica que en el método de Bellington.

### **Maniobras para realizar el diagnóstico diferencial con otras masas abdominales**

Para diferenciarla de otras estructuras retroperitoneales:

**Maniobra de Montenegro:** Es complementario al método de Guyon cuando este es positivo. Tiene como objetivo demostrar que el tumor que pelotea tiene contacto lumbar.

El paciente cambia al decúbito **ventral**, el explorador del lado a explorar. Utilizándose la misma disposición de las manos que la maniobra de Guyón, pero es la mano abdominal la que genera el “peloteo”. Su comprobación es útil para asegurar que un tumor abdominal que demuestra un peloteo de Guyón tiene un verdadero contacto lumbar y por ende es renal. **Si sigue peloteando es renal, sino es de otro origen** (o está apoyado sobre el riñón, o es primario retroperitoneal, ambos en decúbito ventral pierden contacto con el riñón).

Para diferenciarlo del hígado:

La palpación del hígado excede la celda renal, nunca tiene peloteo ni polo. Al igual que una amplia movilidad respiratoria, y no es posible ascenderlo durante la inspiración.

Para diferenciarlo de tumores hepáticos:

El riñón palpado tiene por encima al borde hepático. Los tumores del hígado carecen de este hallazgo semiológico. Los tumores de origen hepático impiden que la mano se extienda y penetre en el espacio subcostal, nunca tienen peloteo y excursionan con el hígado.

Para diferenciarlo de la vesícula biliar:

La vesícula es más superficial y externa que el riñón derecho, tiene otra forma (esférica) y una amplia movilidad respiratoria. Se puede desplazar pasivamente hacia adentro y afuera, a diferencia de las masas renales. **Puede tener peloteo de Guyón, pero la maniobra de Montenegro es negativa.**

Para diferenciarlo del bazo:

Todas las características propias de la semiología esplénica son suficientes para diferenciarlo de una masa renal (la presencia de escotadura, el descenso espiratorio característico, su eje de crecimiento etc.). Resaltaremos el hecho de que el bazo no pelotea (o lo hace excepcionalmente), las esplenomegalias no permiten colocar los dedos por debajo del reborde costal y que la maniobra de Montenegro es negativa.

## **Maniobras para detectar inflamación nefropielocalicial**

Las maniobras para detectar procesos inflamatorios, principalmente agudos, del complejo nefro pielocalicial, buscan reproducir o generar dolor ante distintas maniobras semiológicas vinculadas con la percusión no digital.

El paso siguiente es el de valorar la presencia de dolor frente a la *percusión en la región lumbar*. Existen distintas maniobras entre la que jerarquizaremos la puño percusión indirecta.

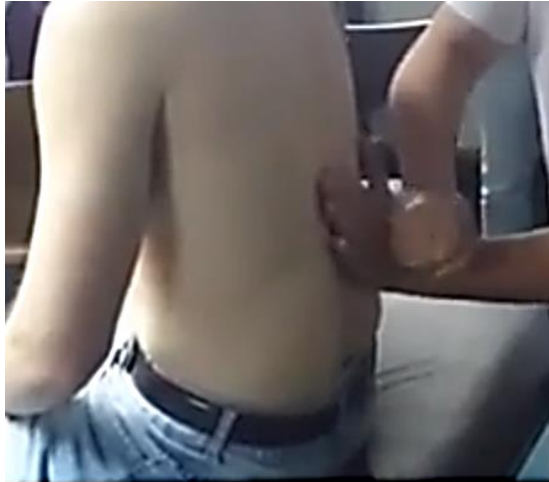El paciente se halla sentado y erguido, mientras el examinador se halla de pie a los laterales del dorso del paciente, para todos los casos el golpe percutor debe ser único e interrumpirse la maniobra frente a la provocación de dolor.

**Puño percusión Directa**: Se percute sobre el centro de la región lumbar con el borde cubital de la mano percutora que adopta una disposición de flexión máxima (puño). La percusión debe ser única y de intensidad suave. La técnica implica un movimiento “en bloque” de mano, muñeca y antebrazo, con el punto bisagra del codo. Es de buena práctica comenzar en la base del tórax valorando y midiendo la intensidad del golpe y su sensibilidad e ir bajando hasta la región lumbar.



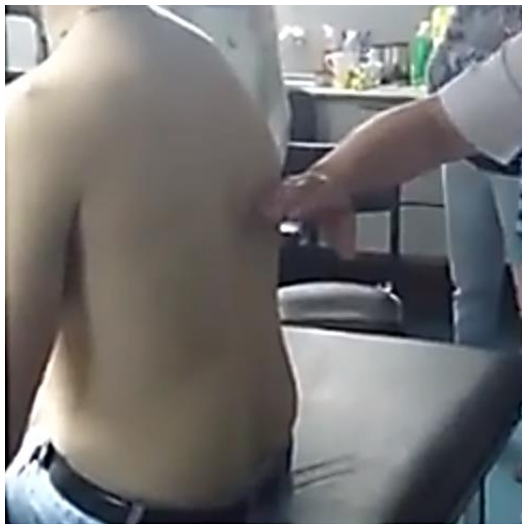***Puñopercusión directa***

**Puño percusión Indirecta**: Se realiza la misma maniobra semiotécnica que la directa, pero interponiendo entre la región lumbar y el puño percutor a la otra mano del examinador sobre la cual recae el golpe, que se mantiene firme en contacto con la zona lumbar, transversal o longitudinal al eje corporal. El objetivo es minimizar la sensibilidad ocasionada por la técnica directa. Este método semiotécnico descrito por Murphy lo recomendamos como gesto inicial.



*Puñopercusión Indirecta*

**Percusión con el borde ulnar:** Se realiza la percusión con la mano extendida, en posición transversal al eje corporal, percutiendo con el borde cubital. Se comienza en la base del hemitórax y se va descendiendo percutiendo suavemente hasta la región lumbar.



*Percusión con el borde ulnar de la mano*

**Palpación digital de puntos dolorosos:** Se presiona firme y sostenidamente, preferentemente con la yema del dedo pulgar, a nivel del punto costo lumbar y costo vertebral, ambos vinculados con procesos inflamatorios renales y de la vía urinaria alta.



*Palpación de puntos lumbar y costolumbar*

**Lo normal** es que los riñones no sean palpables, que no se halle peloteo y que la puño percusión, al igual que los puntos dolorosos, sean negativos..

# Capítulo 14

## Semiotecnia Genital

En la exploración del aparato genital, el clínico debe ser en extremo cuidadoso, respetando el pudor y la idiosincrasia del paciente. En general si la consulta principal no es dirigida a patologías genitales, se sugiere realizarla al final de la semiología exhaustiva o cuando se consolide la relación médico paciente luego de varias consultas o días de internación. En ocasiones es aconsejable realizarlo en compañía un familiar o de otro agente de salud de igual sexo que el paciente, hecho que mejora su disposición a estas maniobras semiológicas, que son siempre intrusivas para quien es explorado.

La explicación de lo que se va a realizar y los momentos de colaboración que necesitamos del paciente son, mas que en otras semiotecnias, imprescindibles.

El paño clínico (al también atinadamente se lo ha llamado “púdico”) es una herramienta fundamental para tapar las zonas cuya exposición podrían generar pudor y que no están siendo exploradas por el momento, brindando al paciente resguardo y seguridad.

El examen genital requiere el uso de guantes de látex al igual que medidas de higiene y asepsia básicas que deben hallarse obligatoriamente presentes al momento de realizar la semiología.

La inspección y la palpación son los únicos momentos semiológicos de utilidad significativa en la semiología genital

Vamos a considerar las siguientes semiotecnias:

1. ***Examen genital masculino: Pene, Bolsas escrotales, testículo, epidídimo, cordón espermático y conducto deferente.***
2. ***Examen genital femenino: Tacto vaginal, examen mamario.***
3. ***Evaluación prostática: Tacto Rectal***

### **Examen genital masculino**

**La observación** requiere de la exposición completa de la zona genital, desde el abdomen hasta la mitad de los muslos. Se realizará inicialmente de pie y luego en decúbito dorsal.

La inspección del pene debe contemplar el cuerpo en todas sus caras, el glande, el prepucio y el meato uretral. Lo que requerirá la maniobra correspondiente a traccionar el prepucio y separar



bidigitalmente los bordes del meato uretral para la observación del sector más distal de dicho conducto. La palpación incluirá la valoración de los cuerpos cavernosos y de la porción peneana, escrotal y perineal de la uretra.

### **Escroto o Bolsas testiculares.**

**La observación** de las bolsas buscará aspectos vinculados a su forma, volumen y superficie. Una maniobra para valorarlas en toda su extensión consiste en elevarlas sosteniéndolas por sus ángulos inferolaterales hacia el abdomen

**La palpación** de las bolsas escrotales implica valorar sus paredes y su contenido. De pie, se le indica al paciente que tosa o realice la maniobra de Valsalva lo que pondrá de manifiesto patologías venosas testiculares. Se valorará el tamaño, coloración, vascularización, simetría y consistencia del escroto.

**La transluminación** de la bolsa escrotal, es una ayuda para la valoración semiológica de su contenido. Se aplica una fuente de luz (linterna) sobre la pared posterior de una tumoración escrotal, en un ambiente oscurecido. La transluminación positiva, indica la presencia de líquido y se observa una iluminación rojiza del escroto. Su negatividad habla de tumores testiculares, paquivaginitis o contenido hemático.

### **Testículo**

El **testículo** se palpa con una maniobra bimanual, con los dedos palpatorios en forma de “pinza”, valorando tamaño, forma, consistencia, orientación, sensibilidad, superficie, movilidad y fijeza. Recordar que es un órgano aplanado transversalmente, de 4cm de largo por 3 de ancho y 2 de espesor, con dos caras convexas y lisas, de consistencia uniforme y blanda. La palpación puede despertar un dolor o molestia testicular, en general ya reconocido previamente por el paciente en otras oportunidades, que se puede interpretar como normal, dolor que puede irradiarse a la región inguinal.

### **Epidídimo, cordón espermático y conducto deferente**

La palpación del **epidídimo** se realiza sosteniendo y fijando el testículo homolateral con la mano izquierda, mientras que se realiza la palpación con una maniobra bidigital “en pinza” con los dedos índice y pulgar de la mano derecha. De esta manera se intenta reconocer la sensibilidad, forma, consistencia, adherencia al testículo, de la cabeza, cuerpo y cola del epidídimo. La presencia del espacio epidídimotesticular mediante la palpación es uno de los detalles semiológicos a identificar... Siguiendo a la cola del epidídimo se puede identificar y palpar todo el trayecto del **cordón**

**espermático y del conducto deferente** en su ascenso hasta el orificio inguinal superficial, identificándose como un cordón indoloro, móvil, liso y no adherido a la piel escrotal.

## **Examen genital femenino**

### **Tacto vaginal**

De importancia clínica fundamentalmente en situaciones de emergencia, ya que su valoración exhaustiva y regular, es propia de la evaluación ginecológica especializada. La posición es la denominada "ginecológica" y se deben utilizar guantes de látex y, eventualmente, un lubricante. Al igual que con el examen genital masculino, se debe explicar a la paciente el procedimiento y deberá hacerse en un ambiente en el que se garantice el cuidado del pudor y los derechos de la paciente.

Tiene dos tiempos:

- 1) La palpación unimanual introduciendo el dedo medio e índice de manera progresiva hacia el cuello uterino, al ingresar se presiona levemente sobre el piso vaginal para mejorar la efectividad de la maniobra, de esta manera se ingresa haciendo una evaluación del introito, las paredes vaginales, el cuello uterino y los fondo de saco . El cuello debe ser blando, móvil e indoloro.
- 2) En un segundo momento, la palpación será bimanual al colocarse la mano izquierda sobre el hipogastrio con el fin de palpar en la topografía del fondo uterino. Es una maniobra complementaria que se realiza al final del primer tiempo unimanual.

### **Examen mamario**

En un ambiente adecuado, con temperatura ambiente agradable, explicando la maniobra a realizar y cuidando aspectos vinculados al pudor.

La palpación puede ser uni o bimanual, tiene como objetivo valorar la presencia de nódulos fundamentalmente, pero también su sensibilidad, consistencia, simetría. Para no dejar zonas sin evaluar, se propone palpar en el sentido de las agujas del reloj o por cuadrantes. La exploración total tiene 3 tiempos:

- 1) Con la paciente sentada y las manos apoyadas en su cintura: Explorando las glándulas mamarias y las regiones ganglionares supraclaviculares, cervicales y axilares.
- 2) Con la paciente en decúbito dorsal y las manos tras la nuca.
- 3) Se finaliza valorando la secreción mamaria comprimiendo el pezón.

### **Examen prostático. Tacto Rectal**

A la glándula prostática solo se accede por el tacto rectal. Esta maniobra se puede realizar en varias posiciones. Nosotros recomendamos la posición en decúbito lateral izquierdo por ser la más cómoda para el paciente, aunque menos para el explorador. (Posición de Sims)

Se debe realizar una primera observación de la región anal, indicando al paciente que contraiga el esfínter, poniéndose en evidencia aspectos neuromusculares del mismo.

Luego se introduce el dedo índice de manera suave, lenta y progresiva apoyando primero el pulpejo para relajar el esfínter y facilitar el ingreso. Se progresa lo máximo posible (en general 10 cm. aprox.), indicando una inspiración profunda simultánea, en este instante se le vuelve a decir al paciente que contraiga el esfínter anal para valorar su tono, valorándose las características de la mucosa rectal y el contenido del recto.

Se accede así a la prominencia correspondiente a la próstata, de límites netos, con un surco medial y con dos lóbulos y bordes laterales, de consistencia similar a la de la punta cartilaginosa de la pirámide nasal (o a la cara palmar de la eminencia tenar). De aproximadamente 4 cm. y con la forma de un corazón (o corazón de naipe), cuyo vértice es proximal al ano. En su extremidad anterior se halla la porción prostática de la uretra también accesible a la palpación digital.

# Capítulo 15

## Persistencias Semiotécnicas

Existieron en la historia de la semiología esfuerzos por encontrar técnicas que nos lleven a signos que con el paso del tiempo fueron reemplazadas por gestos semiológicos más asertivos, por métodos complementarios a la clínica o, simplemente, su rumbo al desuso y al olvido tuvo que ver con las limitaciones propias de la técnica. Sin embargo, el experto semiólogo debe tener en cuenta todas las herramientas posibles para la exploración física, es allí donde estas semiologías olvidadas pueden ser útiles para abordar el problema clínico a resolver. Es esa permanencia constante aunque no siempre visible lo que caracterizan las siguientes técnicas semiológicas.

Crítica de los puntos dolorosos abdominales

Semiotecnia Parotídea.

Semiotecnia de Glándulas Submaxilares.

Semiotecnia de Glándulas Mamarias Masculinas.

Semiotecnia del Diafragma.

La percusión Cardíaca Clásica

Semiotecnia de la Vesícula Biliar

Semiotecnia Gástrica.

### **Crítica de los puntos dolorosos abdominales**

La idea de localizar un punto en el abdomen que al ser doloroso a la palpación puntual, se atribuya a un determinado órgano enfermo, generó en la historia de la semiología una profusa presencia en la bibliografía clásica de puntos dolorosos que tienen una inhomogénea utilidad práctica. Algunos de ellos persisten en la práctica cotidiana por su valor clínico y otros, la mayoría, fueron impuestos por la tradición semiológica, pero sin un correlato evidente en tanto su utilidad.

Todo punto doloroso en el abdomen debe ser correlacionado con los otros datos semiológicos y el contexto clínico del paciente. La “*puntomancia*”, esa excesiva valoración de un solo signo aislado, ha generado mas errores que aciertos en la interpretación de los cuadros clínicos.

Semiotecnia general: con el paciente en decúbito dorsal, proponemos hacerlo en el contexto de la palpación profunda abdominal. Se puede realizar con uno o dos dedos. Nosotros aplicamos la punta del dedo índice, semiflexionado (a veces vertical), ejerciendo una suave presión sobre el punto a

explorar, acentuando la presión durante la inspiración. Siempre en contacto verbal con el paciente, preguntando por los cambios en su percepción y la presencia de dolor. El punto es positivo, cuando se genera dolor puntual y exquisito en el lugar preciso de presión digital.

➤ **Puntos de gran utilidad clínica:**

- 1) **Punto cístico**, representado por la unión entre el reborde costal y el borde del recto externo o la línea umbilico-axilar, explorado por la maniobra de Murphy. Puede ser positivo a la presión digital simple, o de manera preferencial, a la inspiración profunda realizando la maniobra de Murphy.
- 2) **Punto de Mac Burney**: se corresponde la unión del tercio externo con el medio de la línea que va del ombligo hasta la espina ilíaca anterosuperior, en el que su positividad en contexto clínico orienta hacia un cuadro apendicular agudo. Este punto se halla en un área (FID), en el que otros puntos fueron descritos con igual utilidad. El punto de Lanz se corresponde con la unión entre el tercio externo derecho con el medio de una línea bilíaca. Mas que un punto o serie de puntos, debe considerarse un “área apendicular”

➤ **Otros puntos abdominales de menor correlación y utilidad clínica:**

- 1) **Puntos ureterales superiores y medios**: El superior a 2 o 3 cm. hacia los laterales del ombligo, los medios al mismo nivel pero a la altura de la línea bilíaca.
- 2) **Punto ureteral inferior**: se investiga por el tacto rectal en el hombre o vaginal.
- 3) **Punto o zona umbilical**: Orienta a patología de intestino delgado inflamatoria aguda.
- 4) **Punto solar (o celíaco) y punto gástrico**: puntos dolorosos sucesivos en el tercio superior de la línea umbilico xifoidea.
- 5) **Punto duodenal**: dos traveses de dedo por encima y a la derecha del ombligo
- 6) **Punto pancreático (de Preioni)**: dos traveses de dedo por encima y a la izquierda del ombligo.
- 7) **Punto sigmoideo (de Von Noorden)**, al mismo nivel que el Mac Burney pero a la izquierda.
- 8) **Puntos renales posteriores**: costo vertebral o de Guyón ( unión entre la 12ma costilla y la línea espinal) y costo lumbares ( 12 ma. costilla y borde externo de los músculos espinales)
- 9) **Puntos diafragmáticos**: Hueco supraclavicular
  
- 10) **“Zona pancreático coledociana/duodenal”** (área de Chauffard Rivet), región triangular con vértice en el ombligo que se proyecta hacia el reborde costal.

## **Semiotecnia Parotídea**

Las descripciones al respecto son escasas o poco claras. Expondremos la técnica que utilizamos con nuestros pacientes, acuñada en la experiencia hospitalaria y ambulatoria.

El paciente se halla preferentemente sentado, y el explorador de frente al mismo, de ser posible a la misma altura.

La observación se realiza en todos los ángulos posibles, siendo de mucha importancia la visualización anterior y posterior. Se debe prestar atención al comportamiento de los lóbulos de las orejas en relación al área parotídea, ya que su desplazamiento orienta a parotidomegalia.

La palpación es unimanual y simultánea (ambos lados al mismo tiempo).

La mano exploradora toma a la parótida bajo la forma de una "pínza", colocando los cuatro dedos en su cara posterior y utilizando el pulgar para caracterizar su forma, tamaño y consistencia. Los cuatro dedos unidos dan un plano firme donde el cuerpo parotídeo se apoya impulsado por el pulgar que oficia de dedo explorador.

Una vez identificada se la debe seguir en sus porciones preauriculares y retromaxilar.

Una maniobra complementaria es identificar y visualizar la desembocadura del conducto de Stenon a nivel del 1ro o 2do molar superior.

Con una maniobra combinada, externa y externa, se podrá identificar el trayecto intraparotídeo del conducto.

## **Semiotecnia de las glándulas submaxilares**

La observación es de suma importancia en el agrandamiento de las glándulas, debiendo ser de frente, lateral y en posiciones que se adecúan al cuadro clínico.

La palpación podrá ser;

- 1) Externa
- 2) Interna
- 3) Combinada.

Se exploran, primariamente, con una palpación unimanual simultánea, accediendo a nivel submaxilar, con una técnica semiológica similar a la palpación de los ganglios regionales.

De manera optativa, y dependiendo del cuadro clínico, se puede acceder a las glándulas submaxilares desde el piso de la boca, con una palpación unimanual o bimanual accediendo simultáneamente desde la superficie cutánea y la mucosa. Maniobra llevada adelante con guantes estériles, tratando de identificar las características de la glándula (dolor, superficie), sosteniéndola entre ambos dedos palpatorios.

Accesoriamente, se completa la semiología identificando y, en ocasiones palpando, la desembocadura del conducto de Wharton en el piso de la boca.

## **Semiotecnia de las glándulas mamarias masculinas**

El principal objetivo de la exploración mamaria en el varón, es la de detectar agrandamientos difusos (ginecomastia) o nodulaciones sectoriales.

La observación debe realizarse de frente y de perfil. Buscaremos asimetrías, agrandamientos difusos o nodulares e identificaremos las características del pezón.

La palpación será unimanual, sucesiva ( no simultánea), con el paciente preferentemente acostado. La técnica es bidigital, palpando con los pulpejos de los dedos medios e índices, imprimiendo movimientos circulares sobre el perímetro del pezón. Lo que se busca identificar es la glándula mamaria diferenciándola del tejido adiposo perimamario, que en el varón tiene lobulaciones pequeñas y simétricas, con un límite bien identificable, que habitualmente no sobrepasa los límites de la aréola mamilar.

Se puede complementar con una maniobra bimanual bidigital, palpando simultáneamente distintos sectores (generalmente los bordes) de la glándula para identificar mejor sus límites.

La diferenciación con el crecimiento del tejido adiposo local (lipomastia), es de suma importancia semiológica. A diferencia de la glándula mamaria, el tejido adiposo tiene lobulaciones más grandes, asimétricas, de menor sensibilidad a la palpación y sus límites son imprecisos ya que se continúa con la masa grasa torácica.

- La búsqueda de secreción por el pezón realizando una maniobra de expresión glandular, que, al igual que la semiología ganglionar regional y la semiología testicular, son complementarias al hallazgo de ginecomastia.

## **Semiotecnia del Diafragma**

La semiología del diafragma fue realizada de manera indirecta al realizar la exploración torácica y abdominal. Es de buena práctica semiológica detenerse de manera particular para explorar este órgano que demarca patologías no sólo tóraco abdominales sino también neurológicas, musculares y metabólicas. La observación, la palpación y la percusión son los momentos semiotécnicos que utilizaremos.

El paciente en decúbito dorsal, el explorador a la derecha, sentado y enfrenteado a la región tóraco abdominal donde dirigirá su mirada inicialmente, para luego observar también desde los pies del paciente.

La observación será fundamentalmente activa, deteniéndose en los movimientos respiratorios espontáneos del paciente, luego haremos inspirar y espirar de manera profunda.

*¿Qué observar?:*

Primero, una observación general de la región tóraco abdominal, para ello lo mejor es la observación de pie y desde los pies del paciente, tanto activa como pasiva. Se presta atención a los movimientos del reborde costal y al ángulo epigástrico. Deben ser simétricos y acordes con los tiempos de

inspiración (expansión tóraco abdominal) y espiración (retracción). El ángulo epigástrico, de manera normal puede disminuir su ángulo de manera simétrica durante la inspiración.

Luego se debe observar los laterales derechos e izquierdos de la región. Se describe como normal una faja o "sombra" lineal que se inicia en la 6ta. Costilla y desciende gradualmente hasta la 9na, siendo inverso el sentido durante la espiración. Este fenómeno normal denominado "signo del diafragma" o de Litten, requiere de una fuente luminosa desde la cabecera del paciente para lograr una mejor percepción y sensibilización. Lo normal es que esté ausente o se halle presente de manera simétrica. Un hallazgo desigual es indicador de disfunción diafragmática.

*Maniobras palpatorias para valorar la función diafragmática:*

El paciente se mantiene en decúbito dorsal y se proceden a las siguientes maniobras:

- a) Maniobra Principal: Bimanual, el semiólogo coloca simétricamente los pulgares a lo largo de los rebordes costales, sobre el ángulo epigástrico, siendo indicadores de los movimientos diafragmáticos. Simultáneamente el resto de la mano se apoya firmemente, sin inhibir su movilidad, sobre la base de la cara anterior de ambos hemitórax, con los dedos ligeramente separados. Esta maniobra permite apreciar la movilidad de la base torácica anterior y la apertura del ángulo epigástrico.
- b) Maniobras complementarias de sensibilización:
  - 1) Bimanual, aplicándose ambas manos sobre su cara palmar siguiendo el eje longitudinal corporal, con los dedos juntos, y haciendo llegar los pulpejos de ambos índices justamente por debajo del reborde costal
  - 2) Unimanual, colocando la cara palmar de la mano a lo largo del eje longitudinal del epigastrio, percibiéndose los movimientos de elevación y depresión durante los movimientos respiratorios.

Percusión diafragmática:

Mediante la percusión es dable determinar los movimientos y la posición del diafragma, valiéndose de las maniobras de percusión pulmonar, hepática, gástrica y esplénica, todos órganos en estrecho contacto con dicho músculo.

Sugerimos una percusión especialmente dirigida a la valoración del nivel, movilidad y simetría semiológica del diafragma ya que las percusiones viscerales que antes nombré, darán una idea fragmentada de lo que se busca valorar.

Una semiología sucesiva e integrada de las percusiones viscerales nos dará una idea cabal de la ubicación y movimientos diafragmáticos. En todos los casos se indicará una inspiración profunda que demarcará la movilidad diafragmática de la región explorada siendo de buena práctica su delimitación con un lápiz dermográfico que nos orientará en el diagnóstico.

- a) Percusión de la excursión pulmonar posterior



- b) Percusión de la excursión pulmonar lateral, con la misma técnica que la posterior pero sobre la línea axilar media.
- c) Percusión del borde hepático superior
- d) Percusión del límite superior del espacio semilunar de Traube.
- e) Percusión del límite superior esplénico o excursión del punto de Castell.

## **Semiotecnia percutoria cardíaca**

El descrédito en que ha caído la percusión cardíaca lo considero, en gran parte, injusto. El esfuerzo de los primeros semiólogos de la era preimágenes por correlacionar lo percibido en la percusión con su correlato patológico cardíaco, nos brinda aún, algunos espacios de utilidad en ciertas circunstancias de la práctica clínica. Creo que el aprendiz de semiología debe conocerlos para poder utilizar esta herramienta con precisión y criterio.

Se buscan dos posibles hallazgos: **cardiomegalia y derrame pericárdico**, con 3 maniobras sucesivas:

### Búsqueda de cardiomegalia:

Con el explorador a la derecha de un paciente en decúbito dorsal.

- 1) Maniobra percutoria de Potain: Se percute desde el lado izquierdo hacia el derecho hallándose la zona de submatidez inicialmente y luego la de matidez. Esta zona periférica de submatidez no debe sobrepasar la línea medioclavicular izquierda ni el borde izquierdo esternal buscado percutiendo desde la derecha, siendo su límite inferior el borde superior hepático a nivel epigástrico.
- 2) Punto Ventricular: El hallazgo de matidez absoluta a nivel del 5to. Espacio intercostal sobre la línea medioclavicular izquierda orienta hacia una cardiomegalia.

### Búsqueda de derrame pericárdico:

Normalmente el borde izquierdo del esternón representa el borde derecho cardíaco, no desplazándose a los cambios de decúbito (fenómeno de Merlo), la presencia de desplazamiento de la matidez relativa y absoluta del área cardíaca al cambiar al paciente hacia el decúbito lateral derecho, observándose un desplazamiento de hasta 3 cm hacia la izquierda es orientativo a un derrame pericárdico. Signo denominado "de Merlo".

**Lo normal** es hallar una zona de submatidez periférica con matidez central que no sobrepasa la línea medio clavicular ni el borde izquierdo esternal, con un punto ventricular sonoro o timpánico, sin desplazamiento del área percutida en el decúbito lateral derecho.

## **Semiotecnia de la vesícula biliar**

Aquí, la palpación es la maniobra soberana ya que se buscan agrandamientos o dolor de origen vesicular.

### Búsqueda de agrandamiento:

Primero se observa la zona hepatovesicular, desde la derecha del paciente, quien se halla en decúbito dorsal con el dorso y el abdomen descubiertos, la iluminación es muy importante para detectar pequeños agrandamientos que se visualizan de manera sombreada. Se debe hacer inspirar al paciente de manera profunda para sensibilizar lo observado.

Palpación de la vesícula: El paciente en decúbito dorsal con los miembros inferiores levemente flexionados. Se palpa con la cara palmar de los dedos, orientada hacia la extremidad cefálica, con una posición en cuchara, similar a un “enganche” hepático sobre la zona media del reborde costal derecho, iniciándose en la fosa ilíaca derecha y ascendiendo en cada inspiración, hasta llegar al reborde costal. La presencia de una formación redondeada, lisa, que desciende con la inspiración orientará hacia una dilatación vesicular, que según sea dolorosa o indolora, así como en contexto de ictericia o no, nos hará pensar en distintas etiologías de la misma.

Búsqueda de dolor: con este objetivo, se realiza la maniobra de Murphy, que es bimanual, bidigital. Se colocan ambos pulgares en el punto cóstico (*intersección entre la costilla del reborde costal y una línea que se extiende desde el ombligo hacia el origen de la línea axilar anterior*), de manera firme, con el resto de las manos apoyadas sobre la parrilla costal y el abdomen, luego se indica al paciente que realice una inspiración profunda. Es positivo si la inspiración es interrumpida por dolor.

**Lo normal** es que la vesícula no se observe ni se palpe, siendo la maniobra de Murphy negativa.

## **Semiotécnia Gástrica**

Es fundamental recordar la anatomía de superficie del estómago: el fundus se proyecta en el espacio semilunar de Traube, el cuerpo (una parte de él) sobre el triángulo de Labbé, por debajo de este reparo se halla la curvatura mayor del estómago, el píloro se proyecta en el epigastrio, el resto del duodeno de manera profunda se proyecta en el área pancreático-duodenal de Chauffard.

La observación debe dirigirse al epigastrio e hipocondrio izquierdo, de manera pasiva e indicando los movimientos respiratorios al paciente. La ausencia de datos positivos es la regla.

La percusión gástrica representa fundamentalmente la delimitación percutoria del espacio semilunar de Traube y la de su proyección en el hemiabdomen superior. La percusión gástrica debe ser timpánica. Ante dudas percutorias, se puede realizar la maniobra en distintas posiciones.

La palpación se halla en el contexto de la semiología abdominal general, con atención en todo el hemiabdomen superior.

Recomendamos dos maniobras palpatorias complementarias:

- a) Se puede utilizar, ante la presencia de una resistencia abdominal que se interprete como de origen gástrico, una maniobra bimanual similar a la utilizada en la palpación de sigmoides que busca encontrar en el hemiabdomen superior la curvatura mayor de este órgano. Maniobra “de enganche” desde abajo hacia arriba.
- b) O una maniobra “de deslizamiento”, con ambas manos paralelas a la línea media, discretamente separadas por sus talones y unidas por la extremidad de sus índices. Se le indica al paciente que inspire, en dicho momento el examinador desliza sus manos hacia arriba y forma pliegues en la superficie cutánea. Durante la espiración recorre la región epigástrica y periumbilical descendiendo y profundizando la palpación. (Maniobra difundida por Mazzei.)

Existen puntos dolorosos atribuidos a un origen gástrico, inespecíficos, sobre la línea abdominal media superior. (Punto solar, punto gástrico).

**Lo normal** es que el espacio de Traube y el triángulo de Labbé sean timpánicos, la palpación superficial y profunda indolora. En general no se palpa el estómago, de palparse se percibe un resalto cilíndrico, elástico y móvil, por debajo de Labbé y encima del ombligo.

Bazuqueo gástrico: *Ante la sospecha de un síndrome pilórico, y por ende, de un estómago distendido y no deplecionado, se realiza la denominada maniobra del bazuqueo o chapoteo gástrico de Chaumel, que tiene como objetivo detectar ruidos hidroaéreos audibles producidos por la maniobra. Para ello se colocan las dos manos encimadas a lo largo del eje longitudinal de la zona media del hipogastrio y se realizan sacudidas de flexo extensión metacarpofalángicas bruscas y sucesivas.*

# Bibliografía general

## ➤ Los clásicos necesarios:

- “Apuntes de Semiología” Clases dictadas por el Prof.Dr. B.E.Manzino. (1970).
- “Semiotecnia” de Barré Califano. (1993).
- “Semiotecnia y Fisiopatología” de Mazzei Rozman. (1977)
- “Semiología y Medicina Interna” Sanguinetti. 2 tomos. (1992)
- “Semiología” de Fidel Shaposnik.(1977)
- “Semiología y propedéutica clínica” de Carlos Varela.(2007)
- “Medicina Interna” Cossio-Fustinoni-Róspide. ( 2010)
- “Semiología” de Surós. (2000)
- “Biblioteca de Semiología” de P. Cossio- T.Padilla. (1957)
- “Síndromes en esquemas” de T. Padilla. (2000)
- “Manual de Auscultación y Percusión” de K. Holldack. (1963)
- “Propedéutica Médica” de Prior Silberstein. 1972 ( Entrevista y Exploración Física).
- “Manual de Diagnóstico Etiológico” de Gregorio Marañón.(1984)
- “Signos y Síntomas. Fisiopatología aplicada e interpretación clínica” de Bryde-Blacklow. ( 1970)
- “Manual de exploración clínica y de diagnóstico médico” de Müller-Seifert. (1969).
- “Tratado de Semiología” Mark H. Swartz. 6ta edición. (2010).

## ➤ Los específicos :

- “Semiología Cardiovascular” de Caíno Sánchez.(1995)
- “La auscultación del Corazón” de Ravin. (1980)
- “Auscultación del corazón y fonocardiografía” de Leatham. (1972)
- “Aparato Vascular Periférico. Exploración física” de Emilio Araya. (1951).
- “Semiología Neurológica” de Fustinon. (2000)
- “Neurología Básica” de Poch.(1965)
- “Guía semiotécnica del sistema nervioso” de Gotta/Pinto. (Eudeba). (1963)
- “Semiología Neurológica” apunte del Prof.Dr.Mario Arzeno.(1993)
- “Diagnóstico Precoz del Abdomen Agudo” de Z.Cope. (1970)
- “La Entrevista Clínica” de Borrell. (1994)

“La Entrevista en Psiquiatría” Sullivan. (1990).

“Historia de la Clínica Médica” de F. Marangiu. (2011)

“The Rational Clinical Examination” JAMA evidence. (2009)

➤ Los primeros :

“El ojo Clínico” de Irwin Risak. (1942)

“Semiologie des affections du systeme nerveux ” de Dejerine.(1913)

“Métodos de Exploración Clínica” de H.Sahli. (1940)

“Práctica de la Inspección,Palpación,Percusión y Auscultación en Clínica Médica”. De M. Letulle.  
(1919)