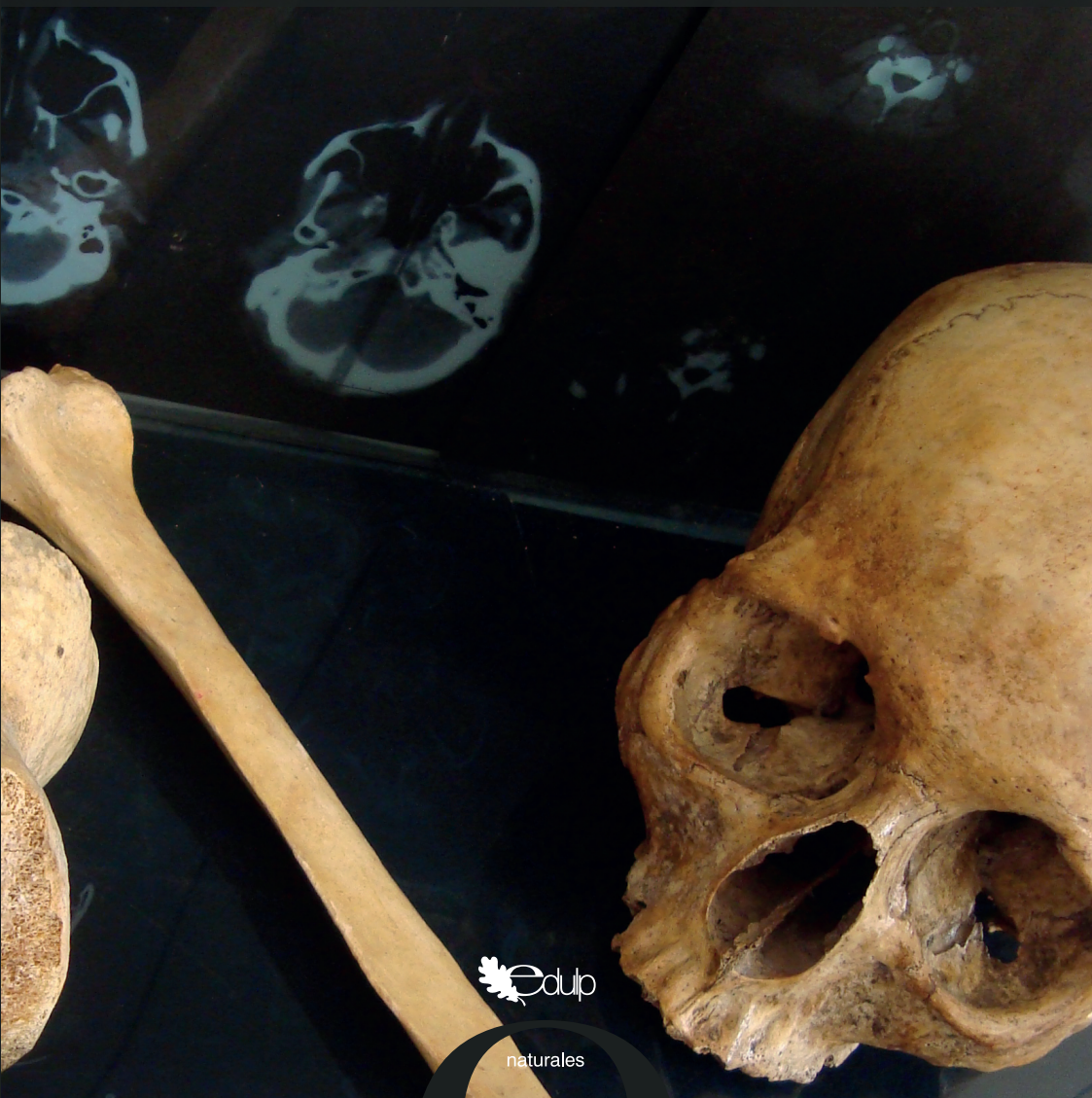

JORGE LUIS BUSTAMANTE | MARÍA JOSÉ SALDIVIA

# Atlas de Osteología Humana

por tomografía computada tridimensional



naturales

# **Atlas de Osteología Humana**

por Tomografía Computada Tridimensional

# **Atlas de Osteología Humana**

por Tomografía Computada Tridimensional

JORGE LUIS BUSTAMANTE  
MARÍA JOSÉ SALDIVIA

Bustamante , Jorge Luis  
Atlas de osteología humana : por tomografía computada  
tridimensional / Jorge Luis Bustamante ; María José Saldivia. - 1a ed. -  
La Plata : EDULP, 2018.  
Libro digital, PDF

Archivo Digital: descarga y online  
ISBN 978-987-4127-60-0

1. Medicina. 2. Anatomía. I. Saldivia, María José II. Título  
CDD 611.71

## **Atlas de Osteología Humana** **JORGE LUIS BUSTAMANTE**

**Responsable de fotografía:** Producción Propia



EDITORIAL DE LA UNIVERSIDAD NACIONAL DE LA PLATA (EDULP)  
47 N.º 380 / La Plata B1900AJP / Buenos Aires, Argentina  
+54 221 427 3992 / 427 4898  
edulp.editorial@gmail.com  
www.editorial.unlp.edu.ar

Edulp integra la Red de Editoriales de las Universidades Nacionales (REUN)

Primera Edición, 2018  
ISBN 978-987-4127-60-0  
Queda hecho el depósito que marca la Ley 11723  
© 2018 - Edulp

*A mi familia, amigos, maestros, alumnos y pacientes, que son el estímulo permanente para aprender.*

**JL BUSTAMANTE**

*A mi mamá, mi abuela, mi tío y mi familia, también a los que me adoptaron como tal.  
A los docentes y pacientes que me enseñan. A mis amigos, quienes me ayudan a superarme ante mis dudas.*

**MJ SALDIVIA**

# Índice

Prólogo	6
Cabeza y Cuello	7
Columna y Tórax	20
Miembro superior	42
Miembro Inferior	57
Autores	73
Enlaces	78

## **Prólogo**

Este “Atlas de Osteología Humana por Tomografía Computada Tridimensional” es realizado íntegramente con imágenes obtenidas de pacientes reales, quienes se realizaron este estudio por diversas patologías o su sospecha.

Luego de la adquisición imagenológica por el tomógrafo, se procedió con la sustracción digital de los tejidos blandos, para posteriormente lograr la reconstrucción en tres dimensiones de los huesos del cuerpo humano.

Dentro de su contenido podrán hallarse imágenes referenciadas con diferentes incidencias de vista. Como asimismo videos rotacionales, que permitirán un mejor entendimiento de la morfología de los distintos accidentes óseos.

Esta obra nace con el fin de brindarles a los estudiantes una perspectiva más real en el estudio de la anatomía ósea, que podrán observar en la práctica profesional con los pacientes. Se integra así, el uso de las nuevas tecnologías a nuestra disposición con los atlas y libros de texto clásicos de anatomía.

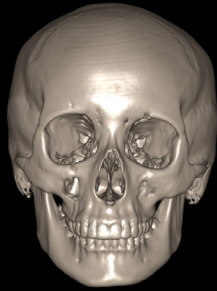**LOS AUTORES.**

## **CABEZA Y CUELLO**

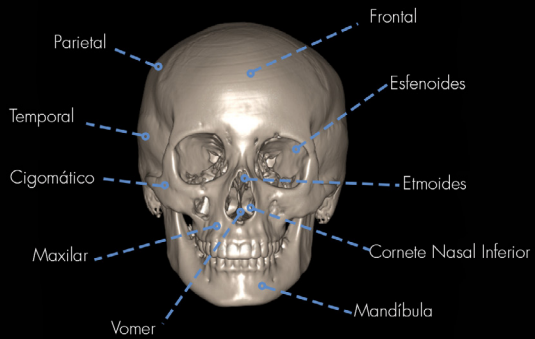
---



CABEZA  
VISTA ANTERIOR

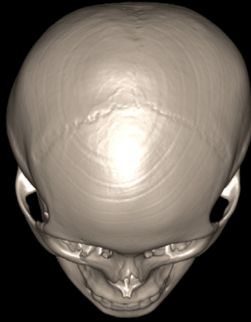


CABEZA  
VISTA ANTERIOR



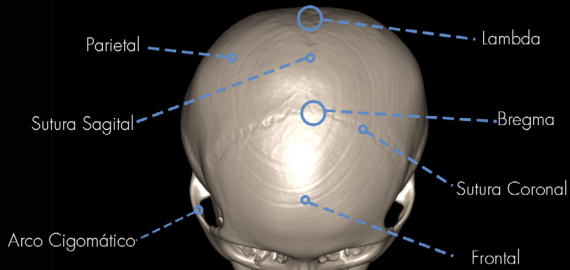
## CABEZA

VISTA ANTERIOR - SUPERIOR

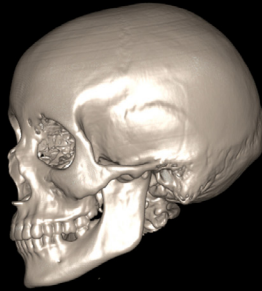


## CABEZA

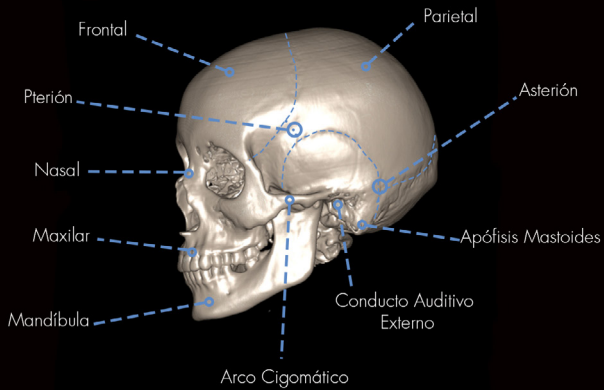
VISTA ANTERIOR - SUPERIOR



**CABEZA**  
VISTA LATERAL

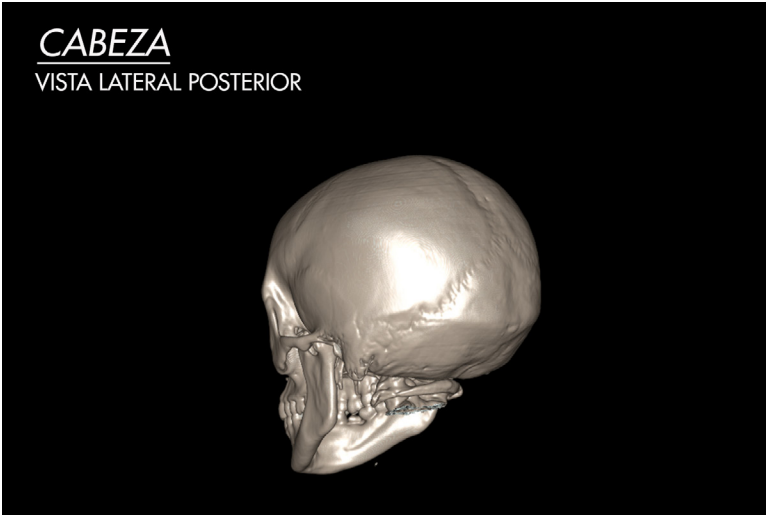


**CABEZA ÓSEA**  
VISTA LATERAL



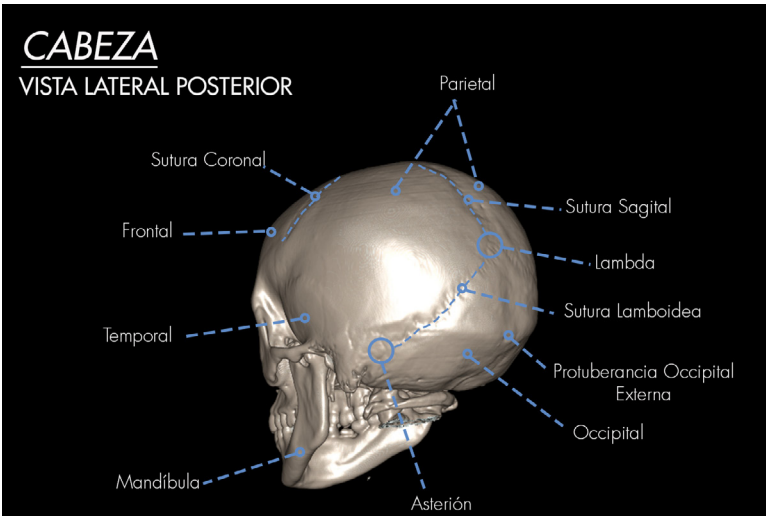
# CABEZA

VISTA LATERAL POSTERIOR



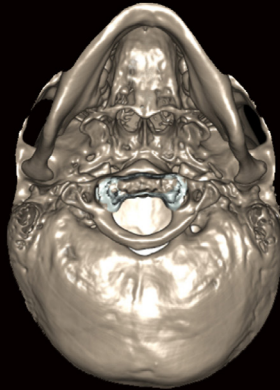
# CABEZA

VISTA LATERAL POSTERIOR



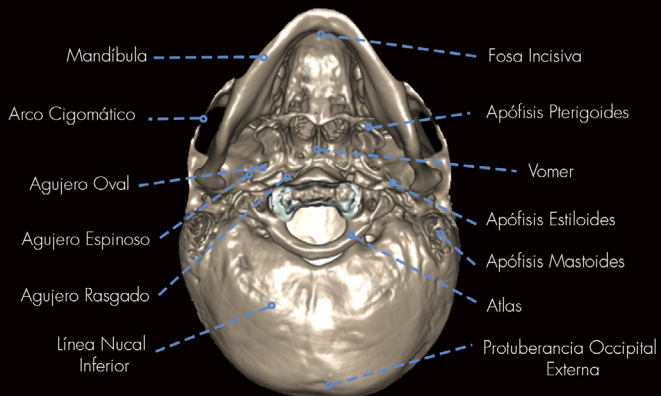
## BASE DE CRÁNEO

VISTA INFERIOR



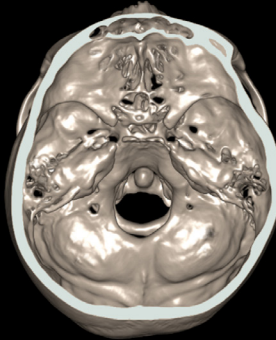
## BASE DE CRÁNEO

VISTA INFERIOR



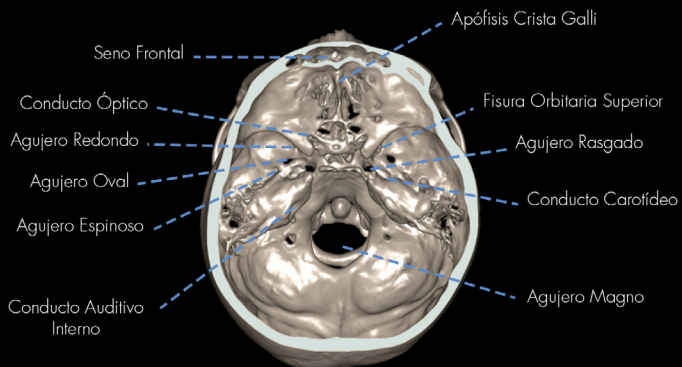
## BASE DE CRÁNEO

VISTA SUPERIOR

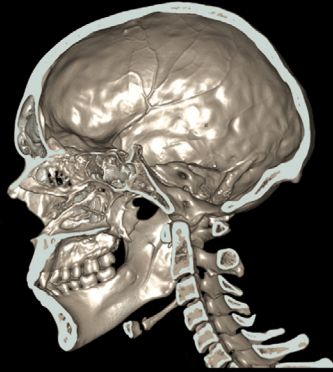

## BASE DE CRÁNEO

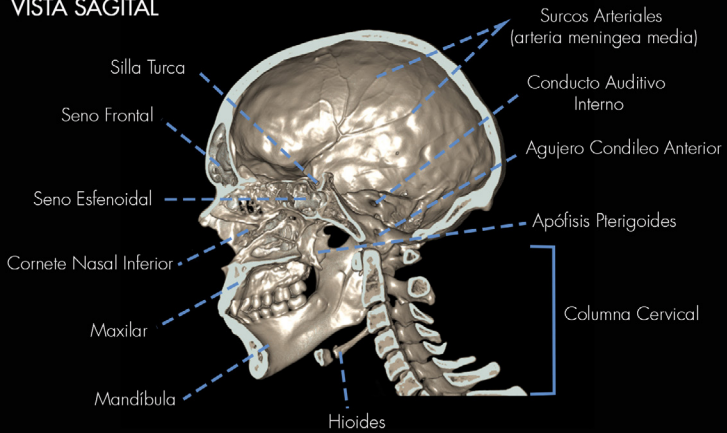
VISTA SUPERIOR



**CABEZA**  
VISTA SAGITAL

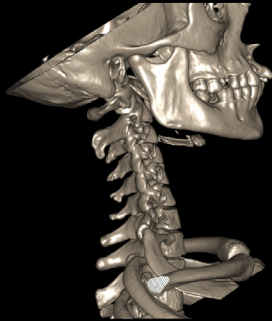

**CABEZA**  
VISTA SAGITAL



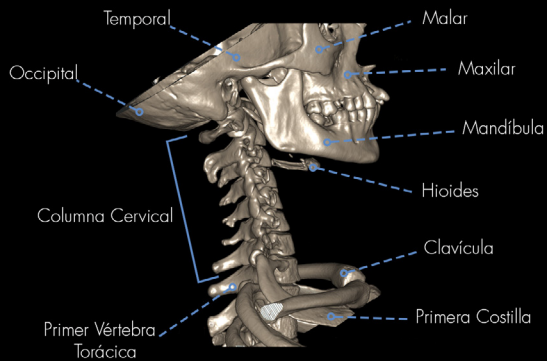
# CABEZA Y CUELLO

VISTA LATERAL



# CABEZA Y CUELLO

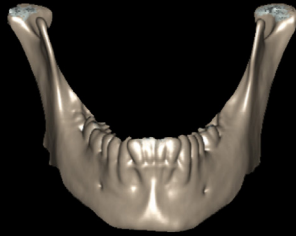
VISTA LATERAL





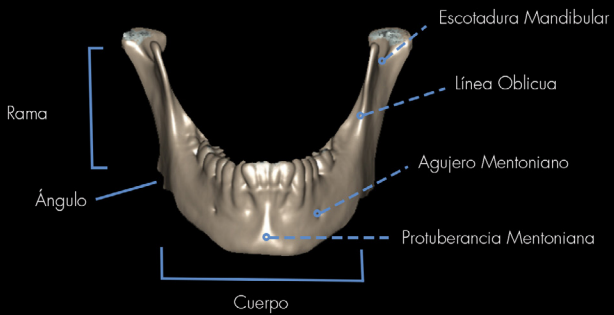
# MANDÍBULA

VISTA ANTERIOR



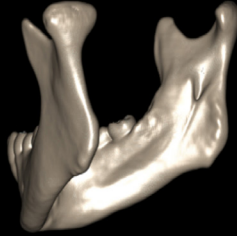
# MANDÍBULA

VISTA ANTERIOR



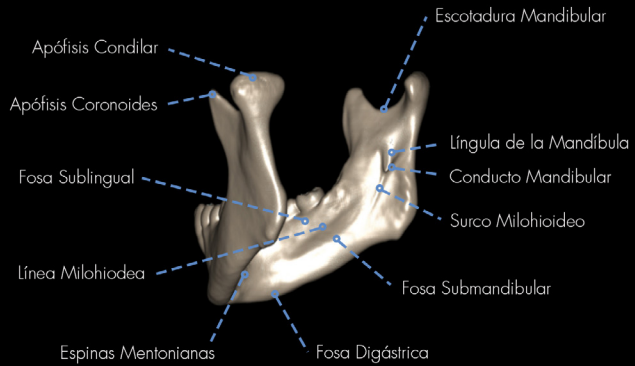
# MANDÍBULA

VISTA LATERAL - INTERNA

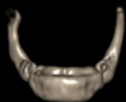

# MANDÍBULA

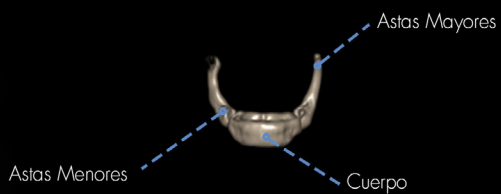
VISTA LATERAL - INTERNA



**HIOIDES**  
VISTA ANTERIOR



**HIOIDES**  
VISTA ANTERIOR



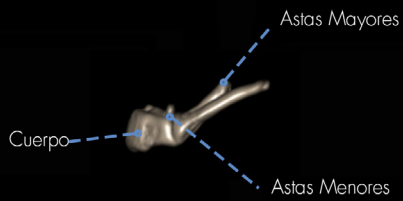
# HIOIDES

VISTA LATERAL



# HIOIDES

VISTA LATERAL

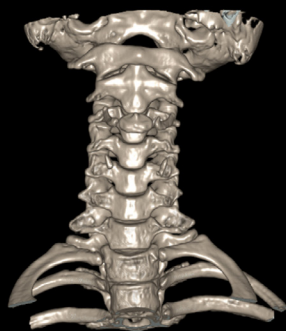

## **COLUMNA Y TORAX**

---

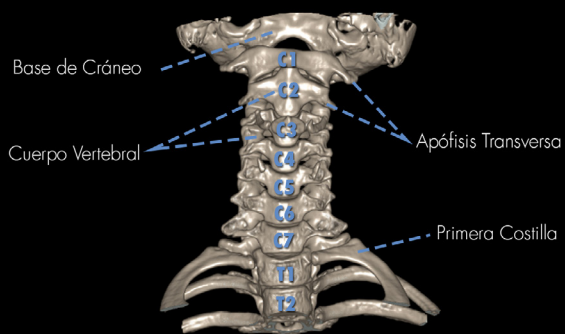
## COLUMNA CERVICAL

VISTA ANTERIOR



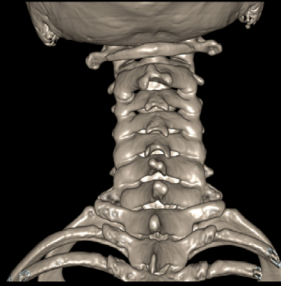## COLUMNA CERVICAL

VISTA ANTERIOR



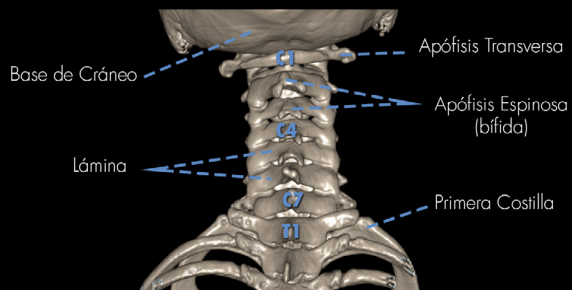
## COLUMNA CERVICAL

VISTA POSTERIOR



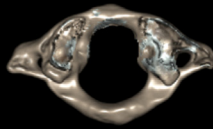
## COLUMNA CERVICAL

VISTA POSTERIOR



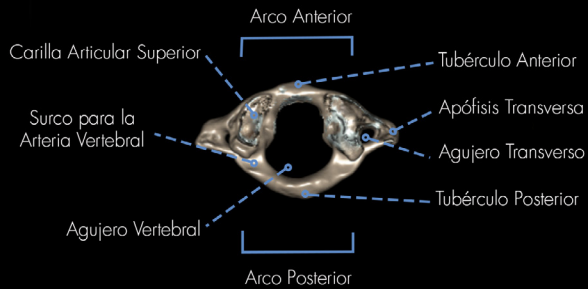
## VÉRTEBRA CERVICAL: ATLAS

VISTA SUPERIOR



## VÉRTEBRA CERVICAL: ATLAS

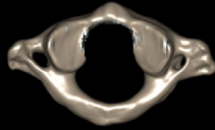
VISTA SUPERIOR





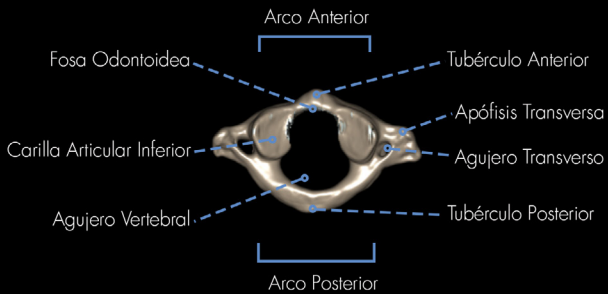
## VÉRTEBRA CERVICAL: ATLAS

VISTA INFERIOR



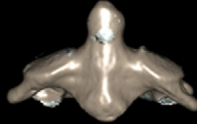
## VÉRTEBRA CERVICAL: ATLAS

VISTA INFERIOR



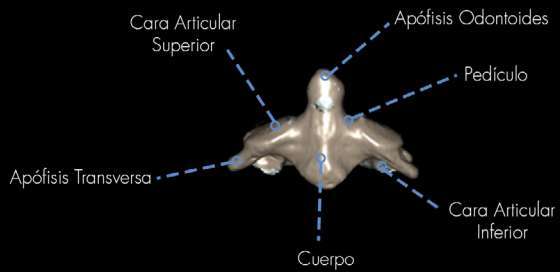
## VÉRTEBRA CERVICAL: AXIS

VISTA ANTERIOR



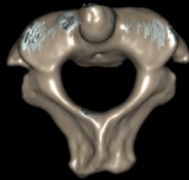
## VÉRTEBRA CERVICAL: AXIS

VISTA ANTERIOR



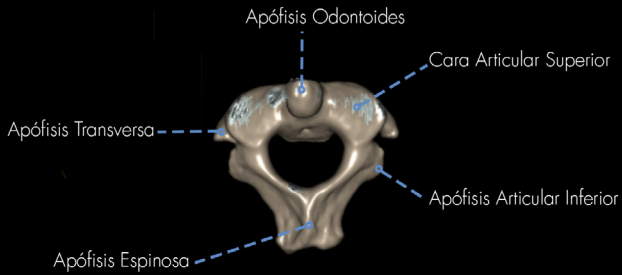
## VÉRTEBRA CERVICAL: AXIS

VISTA SUPERIOR



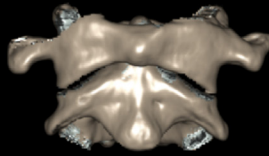
## VÉRTEBRA CERVICAL: AXIS

VISTA SUPERIOR



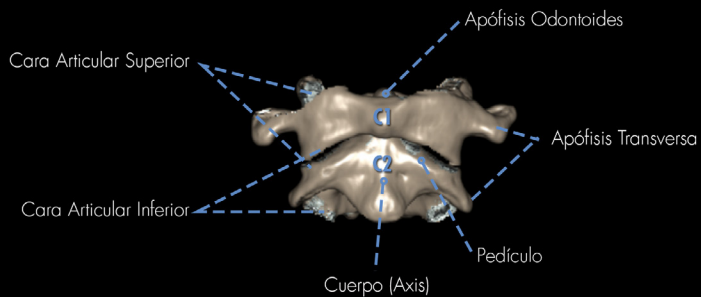
## ARTICULACIÓN: ATLAS-AXIS

VISTA ANTERIOR



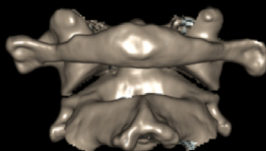
## ARTICULACIÓN: ATLAS-AXIS

VISTA ANTERIOR



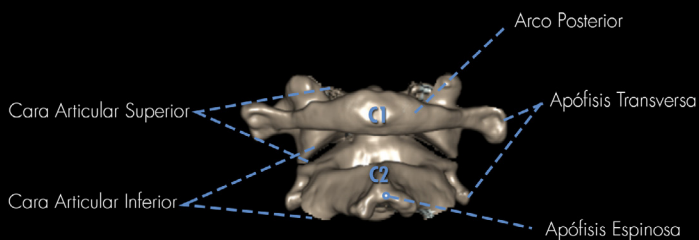
# ARTICULACIÓN: ATLAS-AXIS

VISTA POSTERIOR



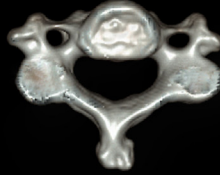# ARTICULACIÓN: ATLAS-AXIS

VISTA POSTERIOR



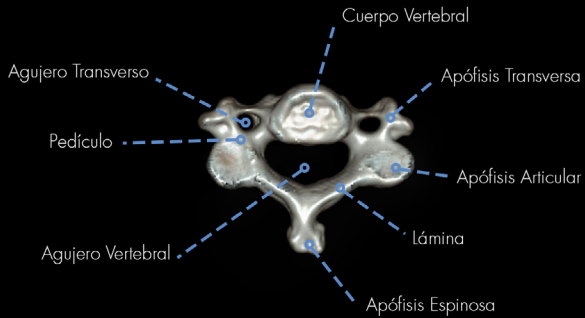
## VÉRTEBRA CERVICAL

VISTA SUPERIOR



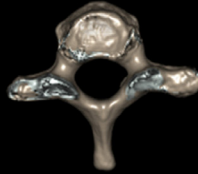
## VÉRTEBRA CERVICAL

VISTA SUPERIOR



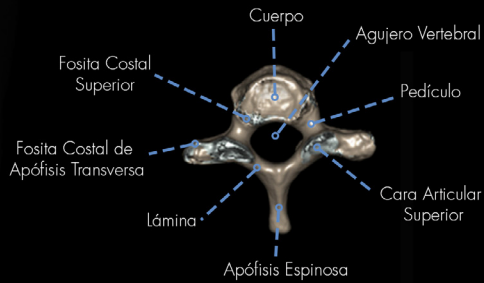
## VÉRTEBRA TORÁCICA

VISTA SUPERIOR



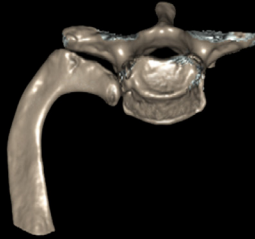
## VÉRTEBRA TORÁCICA

VISTA SUPERIOR



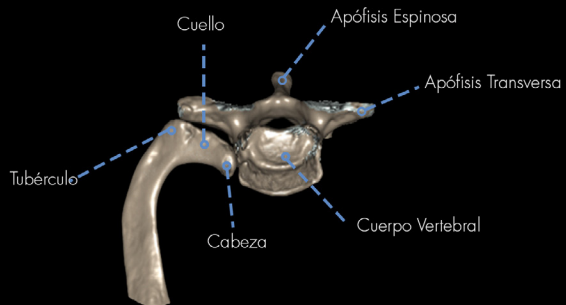
## ARTICULACIÓN: COSTO-VERTEBRAL

VISTA SUPERIOR



## ARTICULACIÓN: COSTO-VERTEBRAL

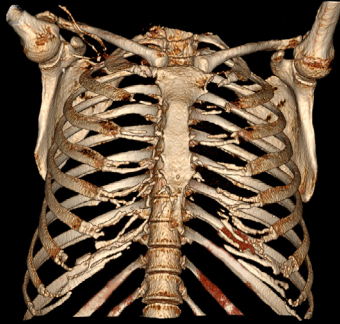
VISTA SUPERIOR





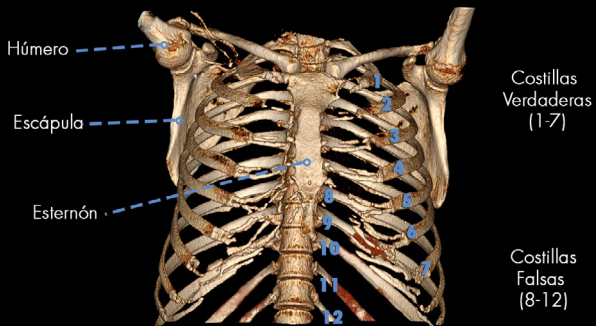
# TÓRAX

VISTA ANTERIOR

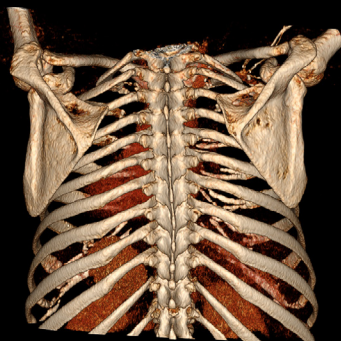


# TÓRAX

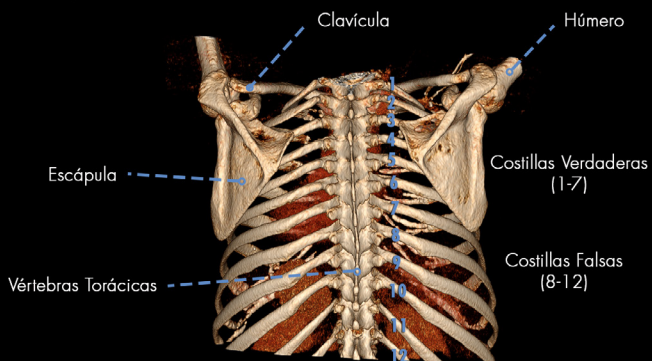
VISTA ANTERIOR



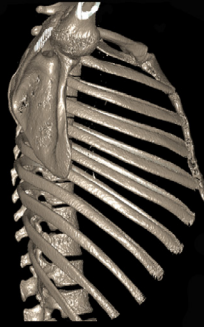**TÓRAX**  
VISTA POSTERIOR



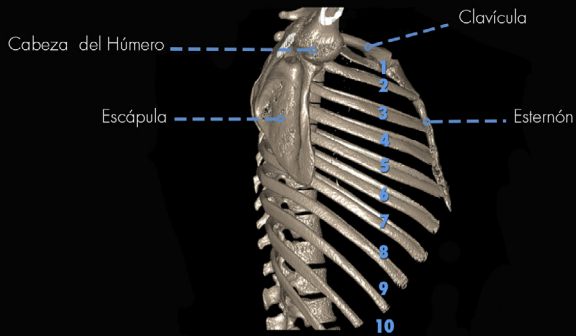
**TÓRAX**  
VISTA POSTERIOR



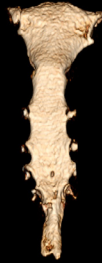**TÓRAX**  
VISTA LATERAL



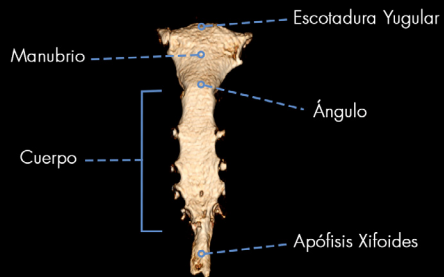
**TÓRAX**  
VISTA LATERAL



**ESTERNÓN**  
VISTA ANTERIOR



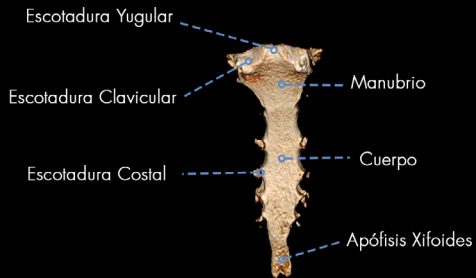
**ESTERNÓN**  
VISTA ANTERIOR



**ESTERNÓN**  
VISTA POSTERIOR

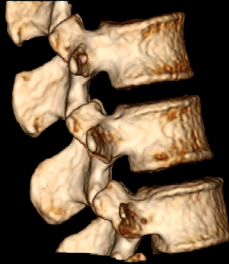

**ESTERNÓN**  
VISTA POSTERIOR



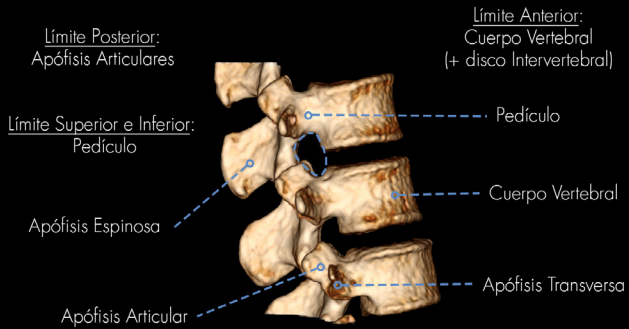
## FORAMEN INTERVERTEBRAL

VISTA LATERAL



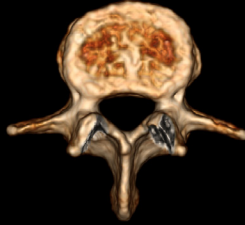## FORAMEN INTERVERTEBRAL

VISTA LATERAL



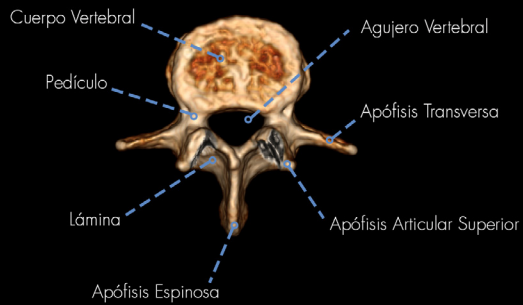
## VÉRTEBRA LUMBAR

VISTA SUPERIOR



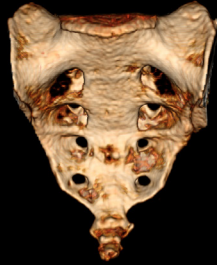
## VÉRTEBRA LUMBAR

VISTA SUPERIOR



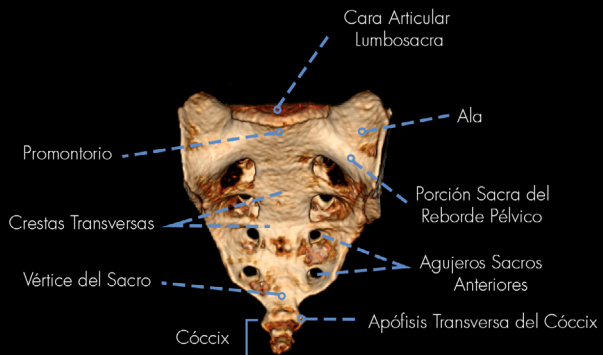
# SACRO - CÓCCIX

VISTA ANTERIOR



# SACRO - CÓCCIX

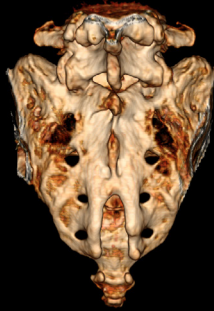
VISTA ANTERIOR





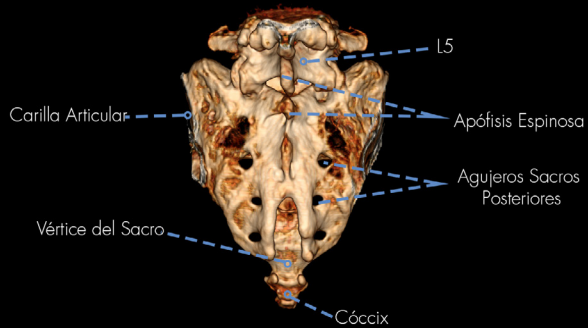
## SACRO - CÓCCIX - L5

VISTA POSTERIOR



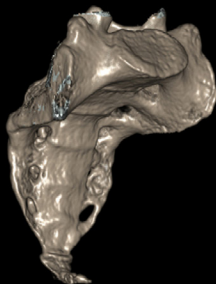
## SACRO - CÓCCIX - L5

VISTA POSTERIOR



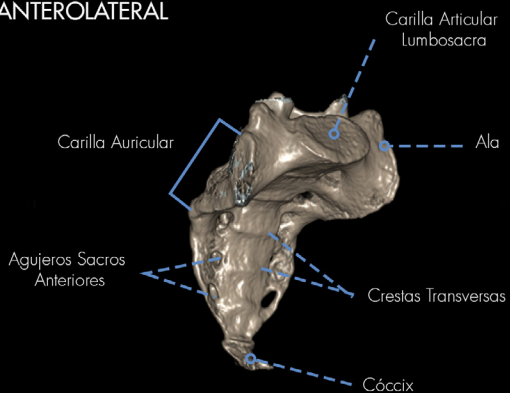
## SACRO - CÓCCIX

VISTA ANTEROLATERAL



## SACRO - CÓCCIX

VISTA ANTEROLATERAL



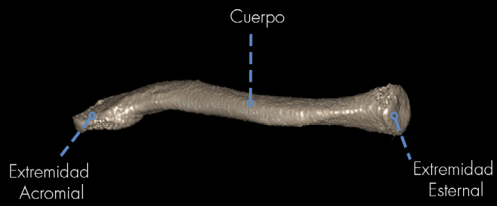
**MIEMBRO SUPERIOR**

---

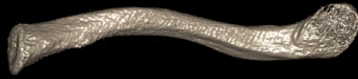CLAVÍCULA  
VISTA ANTERIOR



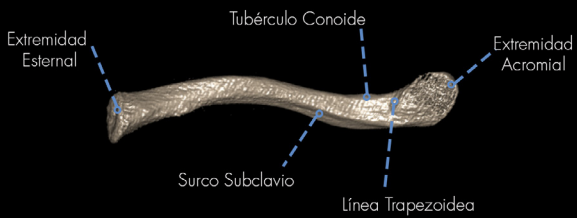
CLAVÍCULA  
VISTA ANTERIOR



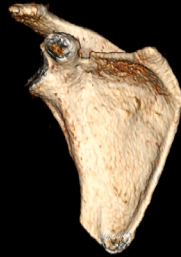CLAVÍCULA  
VISTA INFERIOR



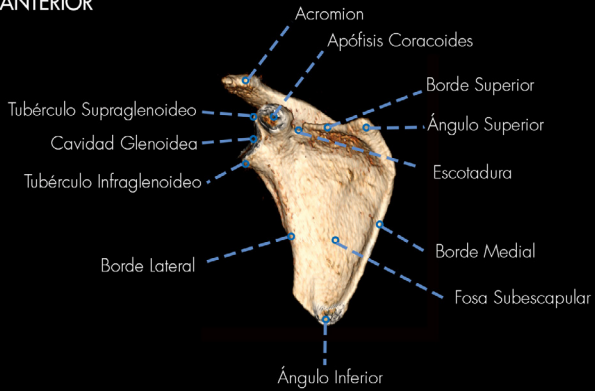
CLAVÍCULA  
VISTA INFERIOR



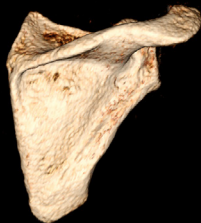**ESCÁPULA**  
VISTA ANTERIOR



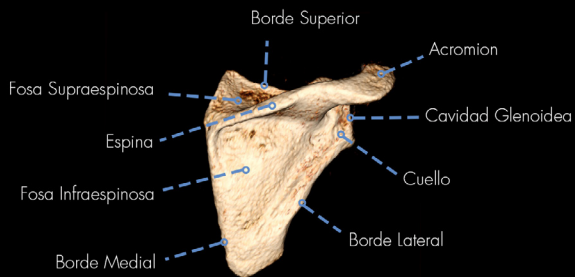
**ESCÁPULA**  
VISTA ANTERIOR



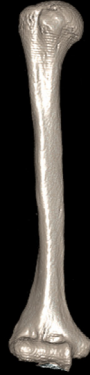**ESCÁPULA**  
VISTA POSTERIOR



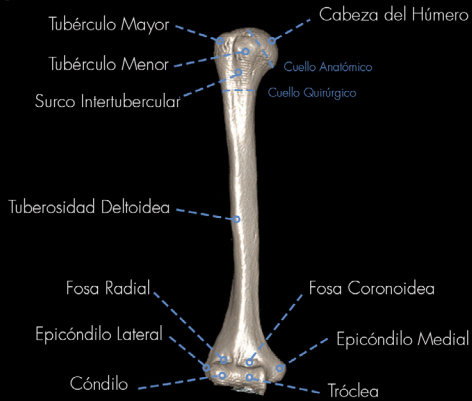**ESCÁPULA**  
VISTA POSTERIOR



HÚMERO  
VISTA ANTERIOR



HÚMERO  
VISTA ANTERIOR





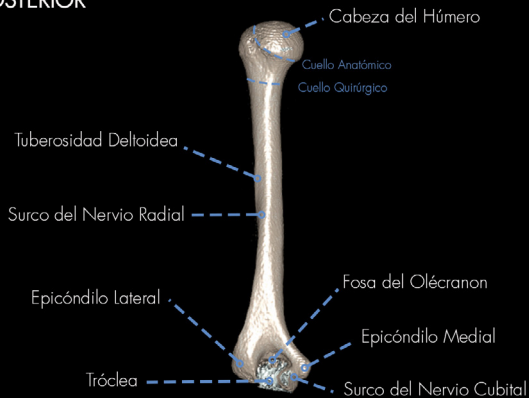# HÚMERO

VISTA POSTERIOR



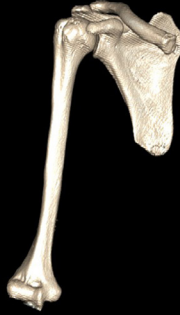# HÚMERO

VISTA POSTERIOR



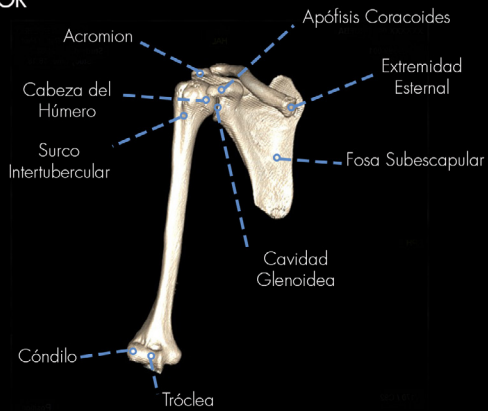
## ARTICULACIÓN: HOMBRO

VISTA ANTERIOR




## ARTICULACIÓN: HOMBRO

VISTA ANTERIOR



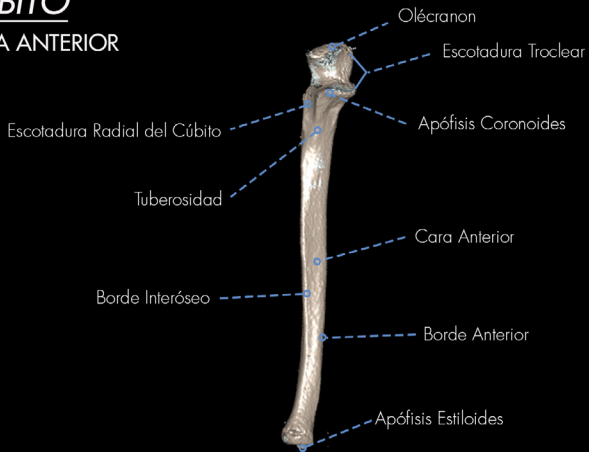
# CÚBITO

VISTA ANTERIOR



# CÚBITO

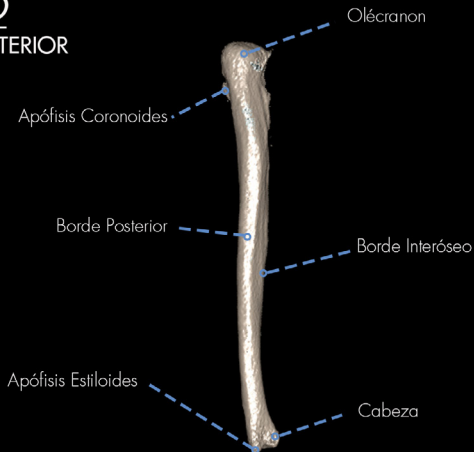
VISTA ANTERIOR



**CÚBITO**  
VISTA POSTERIOR



**CÚBITO**  
VISTA POSTERIOR



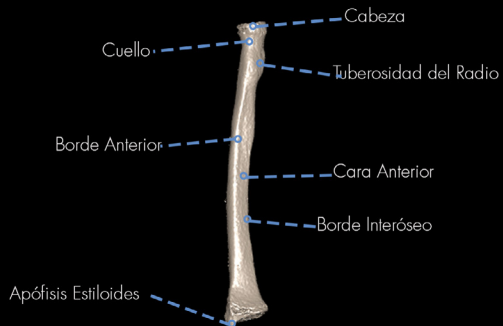# RADIO

VISTA ANTERIOR



# RADIO

VISTA ANTERIOR



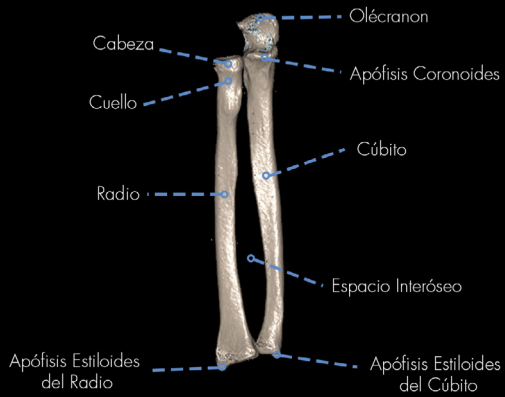
## ARTICULACIÓN: RADIOCUBITAL

VISTA ANTERIOR



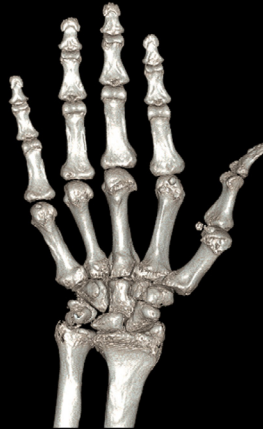## ARTICULACIÓN: RADIOCUBITAL

VISTA ANTERIOR



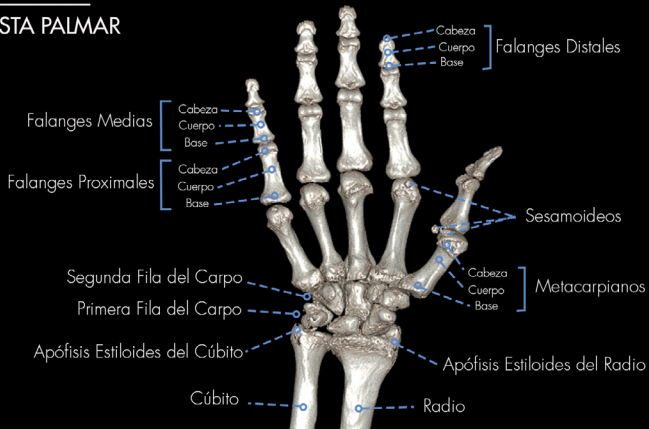# MANO

## VISTA PALMAR

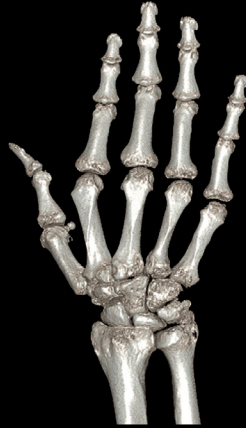

# MANO

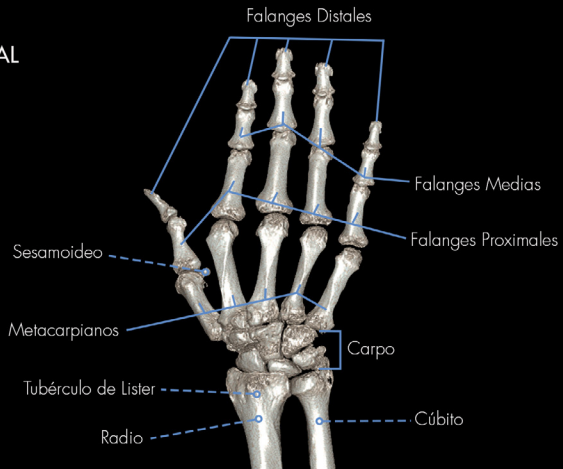## VISTA PALMAR



**MANO**  
VISTA DORSAL

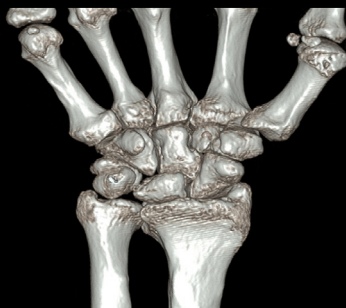

**MANO**  
VISTA DORSAL

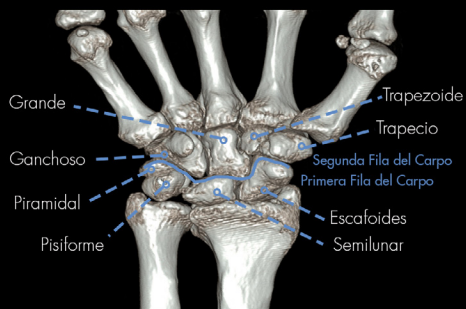




**CARPO**  
VISTA ANTERIOR



**CARPO**  
VISTA ANTERIOR

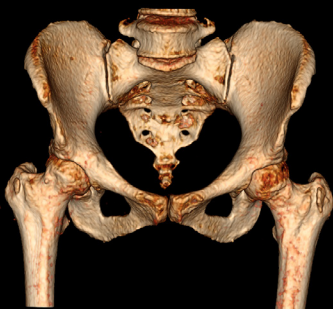


**MIEMBRO INFERIOR**

---

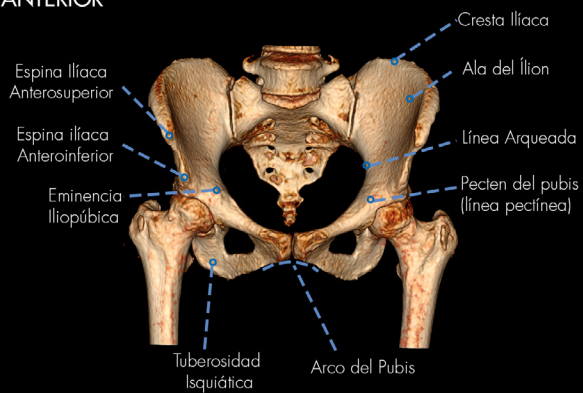
## PELVIS

VISTA ANTERIOR

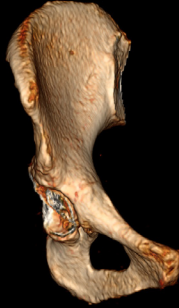

## PELVIS

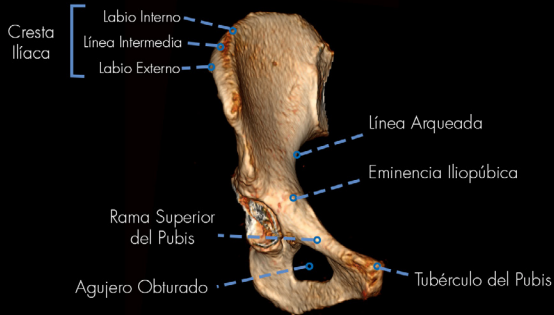VISTA ANTERIOR



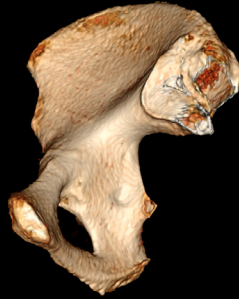**COXAL**  
VISTA ANTERIOR



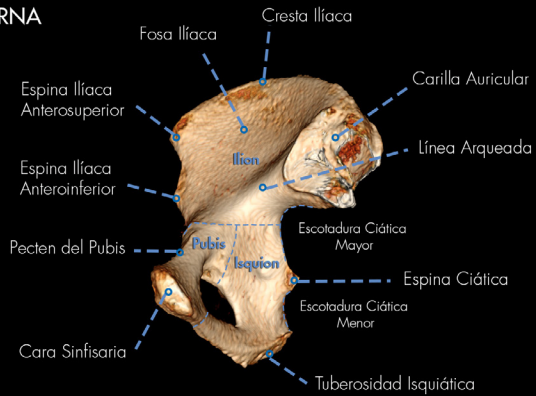
**COXAL**  
VISTA ANTERIOR



**COXAL**  
VISTA INTERNA

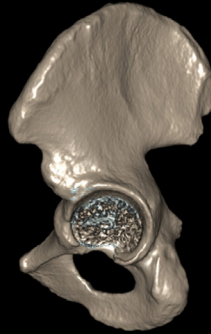

**COXAL**  
VISTA INTERNA



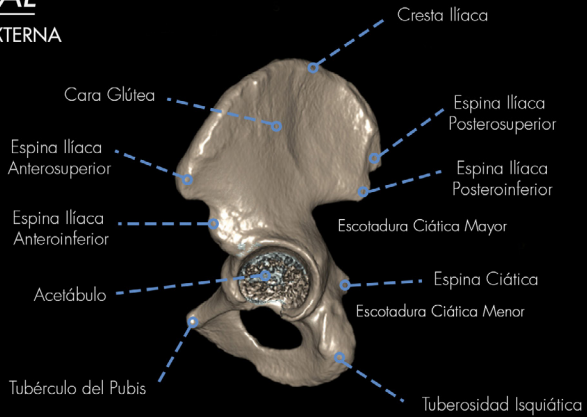
# COXAL

VISTA EXTERNA



# COXAL

VISTA EXTERNA



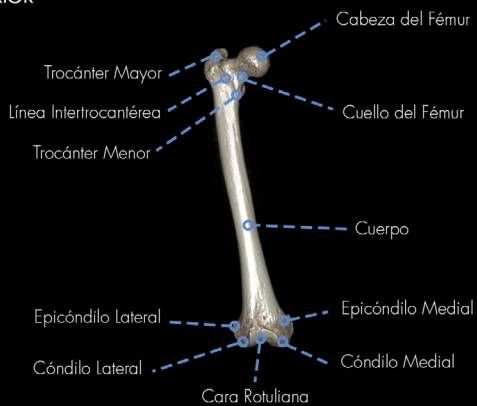# FÉMUR

VISTA ANTERIOR



# FÉMUR

VISTA ANTERIOR



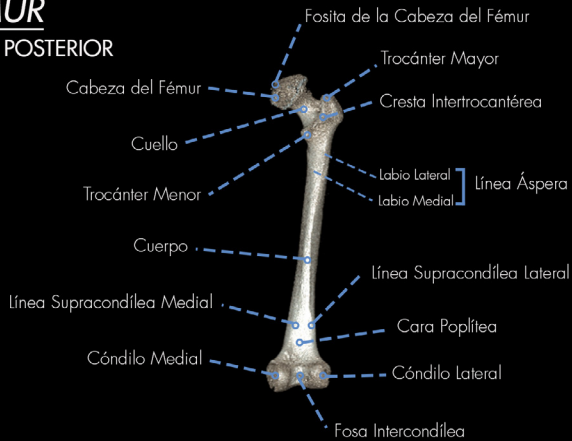# FÉMUR

VISTA POSTERIOR



# FÉMUR

VISTA POSTERIOR

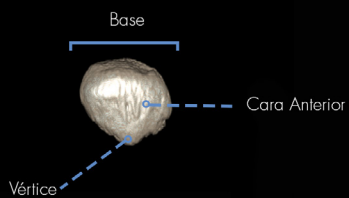




RÓTULA  
VISTA ANTERIOR



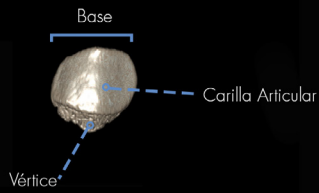
RÓTULA  
VISTA ANTERIOR



**RÓTULA**  
VISTA POSTERIOR

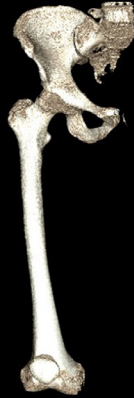

**RÓTULA**  
VISTA POSTERIOR



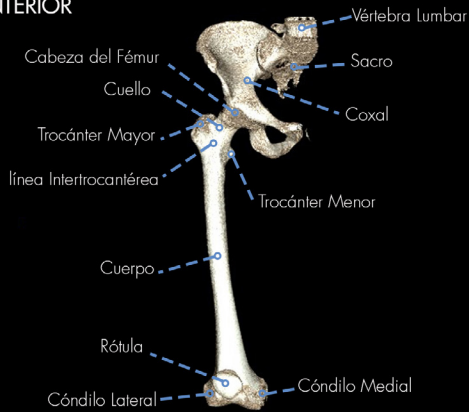
## CADERA - ESQUELETO DEL MUSLO

VISTA ANTERIOR



## CADERA - ESQUELETO DEL MUSLO

VISTA ANTERIOR



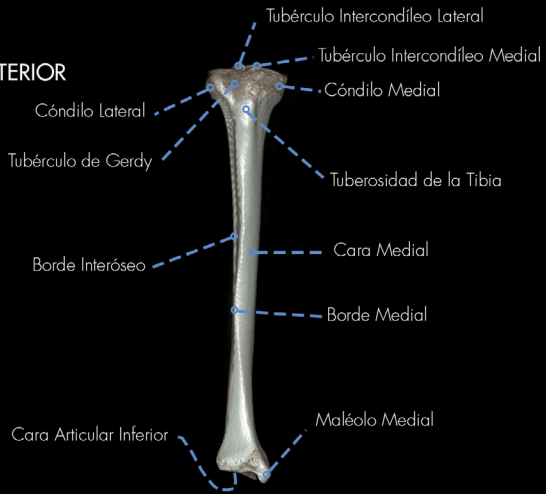# TIBIA

VISTA ANTERIOR



# TIBIA

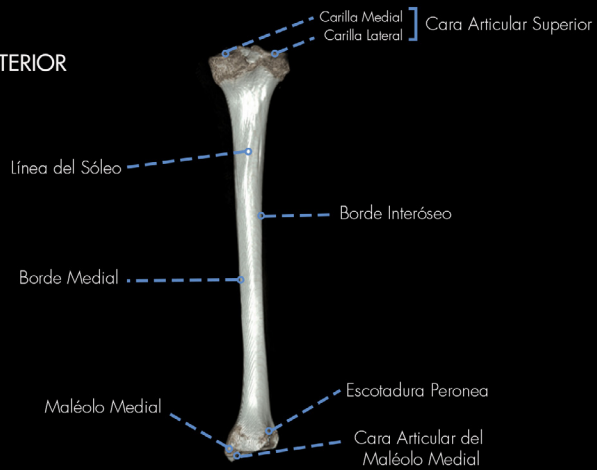VISTA ANTERIOR



**TIBIA**  
VISTA POSTERIOR



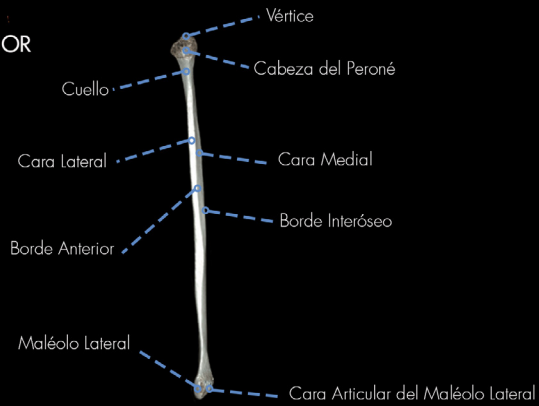**TIBIA**  
VISTA POSTERIOR



**PERONÉ**  
VISTA ANTERIOR



**PERONÉ**  
VISTA ANTERIOR



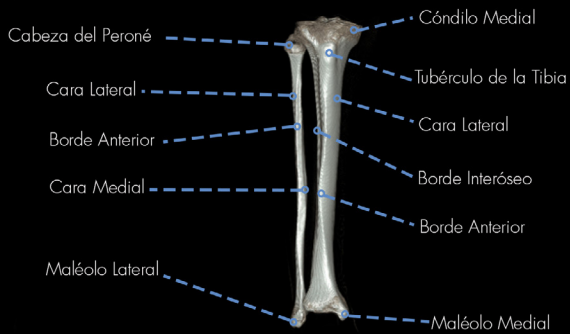
## ARTICULACIÓN: TIBIO-PERONEA

VISTA ANTERIOR

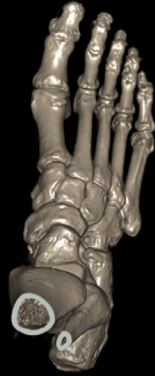

## ARTICULACIÓN: TIBIO-PERONEA

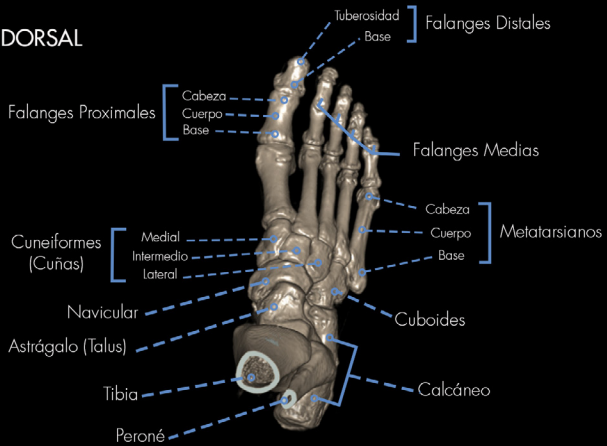VISTA ANTERIOR



**PIE**  
VISTA DORSAL

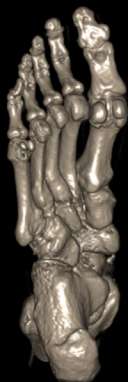

**PIE**  
VISTA DORSAL

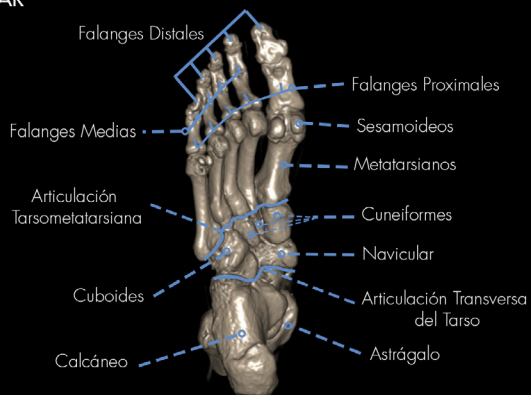



PIE  
VISTA PLANTAR



PIE  
VISTA PLANTAR



## Los Autores



### **Jorge Luis Bustamante**

Médico egresado de la Facultad de Ciencias Médicas – UNLP

Doctor en Ciencias Médicas – Facultad de Ciencias Médicas – UNLP

Egresado Distinguido de Post Grado – Facultad de Ciencias Médicas – UNLP

Especialista en Neurocirugía – Ministerio de Salud de la Nación Argentina

Miembro Titular de la Asociación Argentina de Neurocirugía y del Colegio Argentino de Neurocirujanos

Docente de Anatomía – Carrera Medicina y EURHES – Facultad de Ciencias Médicas – UNLP

Miembro del comité de redacción de la Revista Argentina de Neurocirugía

Miembro de Registro de Expertos de la Comisión Nacional de Evaluación y Acreditación Universitaria (CONEAU)

122 Trabajos científicos (9 premiados) - 39 Cursos dictados

12 Artículos publicados en revistas nacionales e internacionales – 3

Libros publicados



### **María José Saldivia**

Estudiante avanzada de la Facultad de Ciencias Médicas – UNLP

Docente de Anatomía – Carrera Medicina y EURHES – Facultad de Ciencias Médicas – UNLP

Docente del Departamento de Pedagogía Médica – Facultad de Ciencias Médicas – UNLP

# Obtención de Imágenes de Tomografía

## **Carlos Eduardo Coronel**

Técnico Radiólogo de Tomografía Computada de los hospitales Mi Pueblo y El Cruce SAMIC

## **Enrique José Mc Guire**

Médico egresado de la Facultad de Ciencias Médicas – UNLP  
Especialista en Diagnóstico por Imágenes. Colegio de Médicos de la Provincia de Buenos Aires  
Docente de Anatomía – Carrera Kinesiología – UNAJ  
Docente del Curso de Especialista en Diagnóstico por Imágenes – UBA

## **Leandro Nicolás Villarreal**

Tecnólogo en salud con especialidad en radiología – Técnico Superior en Tomografía computada y Resonancia Magnética Nuclear  
Técnico Radiólogo de los hospitales Evita Pueblo y El Cruce SAMIC

## Revisores de la Obra

### **Alberto Mario Fontana**

Médico egresado de la Facultad de Ciencias Médicas – UNLP  
Ex-Presidente de la Asociación Argentina de Cirugía Pediátrica  
Ex-Profesor titular de Anatomía – Facultad de Ciencias Médicas – UNLP  
Ex-Presidente y Miembro Emérito de la Asociación Argentina de Anatomía  
Director General del Hosp. de Simulación Clínica – Facultad de Ciencias Médicas – UNLP

### **Ángel Reinaldo Narduzzi**

Médico egresado de la Facultad de Ciencias Médicas – UNLP  
Profesor titular de Anatomía – Facultad de Ciencias Médicas – UNLP

### **David Costi**

Médico egresado de la Facultad de Ciencias Médicas – UNLP  
Médico Especialista en Cirugía General y Medicina Legal – Colegio de Médicos de la Provincia de Buenos Aires  
Profesor Adjunto de Anatomía y Cirugía – Facultad de Ciencias Médicas – UNLP  
Secretario del Departamento de Postgrado – Facultad de Ciencias Médicas – UNLP

### **Silvia Rosella**

Licenciada en Obstetricia EURHES Facultad de Ciencias Médicas – UNLP  
Docente de Anatomía – Facultad de Ciencias Médicas – UNLP  
Profesora Titular de Anatomía y Coordinadora de la carrera Lic. Obstetricia EURHES Facultad de Ciencias Médicas – UNLP

### **Marcelo Busquets**

Jefe de Trabajos Prácticos de Anatomía y Profesor Adjunto de Medicina Interna

Especialista en Clínica Médica – Colegio de Médicos de la Provincia de Buenos Aires

Presidente de la Sociedad Argentina de Simulación Clínica

Especialista en la docencia universitaria

### **Fernando Torres**

Estudiante avanzado de la Facultad de Ciencias Médicas – UNLP

Docente de Anatomía – Carrera Medicina y EURHES – Facultad de Ciencias Médicas – UNLP

### **Ariel Perelló**

Médico egresado de la Facultad de Ciencias Médicas – UNLP

Especialista en Traumatología – Colegio de Médicos de la Provincia de Buenos Aires

Médico del Servicio de Ortopedia y Traumatología - Hospital de Niños Sor María Ludovica

### **Eduardo Luis Garbino**

Médico egresado de la Facultad de Ciencias Médicas – UNLP

Especialista en Traumatología – Colegio de Médicos de la Provincia de Buenos Aires

Médico del Servicio de Ortopedia y Traumatología - Hospital El Cruce SAMIC

Miembro de la Asociación Argentina de Ortopedia y Traumatología y de la Asociación Argentina de Cirugía de la mano

### **Emanuel Fernando Pereira**

Médico egresado de la Universidad Abierta Interamericana

Especialista en Traumatología – Colegio de Médicos de la Provincia de Buenos Aires

Médico del Servicio de Ortopedia y Traumatología - Hospital El Cruce SAMIC – Hospital Italiano de Buenos Aires  
Miembro de la Asociación Argentina de Ortopedia y Traumatología y de la Asociación Argentina de Cirugía de la mano

## Enlaces con videos 3D rotacionales

### Enlace con todos los videos:

[https://www.youtube.com/channel/UCVcWHHOR-K5AL-vEz7LyG-Fw?view\\_as=subscriber](https://www.youtube.com/channel/UCVcWHHOR-K5AL-vEz7LyG-Fw?view_as=subscriber)

### Cabeza:

<https://www.youtube.com/watch?v=r2r0M9Ci5Rs>

### Mandíbula:

<https://www.youtube.com/watch?v=GX-VrXB6lWw>

### Cabeza y cuello:

<https://www.youtube.com/watch?v=vAsDECfYtfE>

### Atlas:

<https://www.youtube.com/watch?v=ItMJ7EKccXw>

### Axis:

<https://www.youtube.com/watch?v=hb7ZnQZr4dw>

### Tórax:

<https://www.youtube.com/watch?v=IdOQ98YoyCI>

### Hombro:

[https://www.youtube.com/watch?v=nppx\\_A3Obgk](https://www.youtube.com/watch?v=nppx_A3Obgk)

### Húmero:

[https://www.youtube.com/watch?v=1KF\\_YiKu3dg](https://www.youtube.com/watch?v=1KF_YiKu3dg)

*Cúbito y radio:*

*<https://www.youtube.com/watch?v=vemwOWYPSsg>*

*Mano:*

*<https://www.youtube.com/watch?v=3oTISqmLL4c>*

*Pelvis y muslo:*

*<https://www.youtube.com/watch?v=rPJnw9kn-HM>*

*Pierna y pie:*

*<https://www.youtube.com/watch?v=FCuIoFB38I4>*

*Pie:*

*<https://www.youtube.com/watch?v=CBO4SZMM0wk>*





Este “Atlas de Osteología Humana por Tomografía Computada Tridimensional” es realizado íntegramente con imágenes obtenidas de pacientes reales, quienes se realizaron este estudio por diversas patologías o su sospecha. Luego de la adquisición imagenológica por el tomógrafo, se procedió con la sustracción digital de los tejidos blandos, para posteriormente lograr la reconstrucción en tres dimensiones de los huesos del cuerpo humano.

Dentro de su contenido podrán hallarse imágenes referenciadas con diferentes incidencias de vista. Como asimismo videos rotacionales, que permitirán un mejor entendimiento de la morfología de los distintos accidentes óseos. Esta obra nace con el fin de brindarles a los estudiantes una perspectiva más real en el estudio de la anatomía ósea, que podrán observar en la práctica profesional con los pacientes. Se integra así, el uso de las nuevas tecnologías a nuestra disposición con los atlas y libros de texto clásicos de anatomía.